CONTRIBUTION A L'ÉTUDE

DES

CONNEXIONS DU CERVELET

DU MÊME AUTEUR

Des vices de conformation de l'œsophage. — *Lyon Médical*, 26 mai, 2 juin 1889.

Paralysie pseudo-bulbaire d'origine cérébelleuse. — *Lyon Médical*, 20 avril 1890.

Lyon, Association typographique, rue de la Barre, 12.

CONTRIBUTION A L'ÉTUDE

DES

CONNEXIONS DU CERVELET

PAR

LE Dr JOSEPH BROSSET

EX-INTERNE DES HOPITAUX DE LYON

PARIS

LIBRAIRIE J.-B. BAILLIÈRE ET FILS

19, RUE HAUTEFEUILLE, 19

Près du boulevard Saint-Germain

1891

R37117

AVANT-PROPOS

Lorsque, sur les conseils et sous la direction de M. le professeur Pierret, nous avons entrepris l'étude des connexions du cervelet, nous avons pris pour base unique de notre travail l'examen des faits et des observations pathologiques, que nous avons recherchés dans toute la littérature médicale. Nous avons choisi de préférence les observations à la fois les plus précises et les plus complètes, comprenant l'examen microscopique du cervelet, de la protubérance, du bulbe et de la moelle. De la concordance des données pathologiques avec quelques résultats expérimentaux, il était facile d'établir des propositions qui eussent le caractère de résultats probants : ce sont ceux qui ont été exposés sous forme de conclu-

sions à la fin de cette thèse. A l'état d'enfance où se trouvent encore la physiologie et la pathologie cérébelleuses, nous ne pouvions envisager les connexions du cervelet qu'à un point de vue d'ensemble, cherchant plutôt à déterminer sa signification morphologique qu'à préciser les rapports de telle ou telle région de cet organe avec tel ou tel faisceau nerveux, comme l'ont essayé certains auteurs; nous nous sommes contenté de formuler des propositions générales.

L'interprétation des faits observés était même assez délicate. C'est à M. le professeur Pierret que nous devons les données originales et nouvelles qui se trouvent dans toute l'étendue de ce travail. Il nous a indiqué la direction à donner à cette étude et a eu l'obligeance de nous prêter ses dessins et ses préparations; nous l'en remercions vivement et lui en témoignons notre profonde reconnaissance. Empêché pour cause de santé de présider notre thèse, il a eu recours à l'obligeance de M. le professeur Renaut, qui a bien voulu revoir notre description anatomique; nous le prions d'agréer tous nos remercîments pour l'honneur qu'il nous a fait en acceptant la présidence de notre thèse.

Nous remercions aussi vivement M. le Dr Clément, notre ancien chef de service à l'Hôtel-Dieu, qui nous a donné ses conseils et fourni ses observations.

Nous avons eu recours à nos amis de l'internat pour diverses traductions très longues et très délicates : MM. Chatin, Duchesneau, Nové-Josserand, pour la langue allemande; Michel Tillier, pour la

langue italienne; Margery, pour la langue anglaise. Nous leur adressons ici tous nos remercîments.

Merci encore à M. Pierre Bonnet, interne des hôpitaux, et à M. Pittion, aide du laboratoire de clinique médicale, qui ont dessiné et photographié nos préparations microscopiques.

Digitized by the Internet Archive
in 2015

https://archive.org/details/b21702986

CONTRIBUTION A L'ÉTUDE

DES

CONNEXIONS DU CERVELET

CHAPITRE PREMIER

Introduction et plan de la thèse.

SOMMAIRE. — Le cervelet comme organe de coordination et d'équilibration (Flourens). — Ce n'est pas un centre *psychique* coordinateur et régulateur des mouvements, mais un agent de l'équilibration dont les désordres produisent la titubation cérébelleuse. — Cette titubation est tout à fait différente de l'ataxie ; cependant elle peut lui être associée quand il y a une dégénérescence secondaire des lésions cérébelleuses vers la protubérance et les faisceaux pyramidaux (Brown-Sequard), Pierret. — Mécanisme de l'équilibration (Bouillaud) : théorie de Lussana et de Gowers sur le sens musculaire. — Le cervelet n'est pas un organe sensitif.

Idées de M. Pierret sur la physiologie et les connexions du cervelet.

Plan de la thèse.

Il y a longtemps déjà que Flourens a démontré par ses expériences sur le cervelet des pigeons que cet organe exerce une influence spéciale sur les mouvements. « Dans le cervelet, dit-il, réside une propriété dont rien ne donnait encore l'idée en physio-

logie, et qui consiste à *coordonner* les mouvements *voulus* par certaines parties du système nerveux, *excités* par d'autres (1). » Il a constaté, après l'ablation des premières couches du cervelet, seulement un peu de faiblesse et de manque d'harmonie dans les mouvements. Aux couches moyennes, l'animal, tout en continuant de voir et d'entendre, est réduit à la démarche chancelante et désordonnée de l'ivresse, et quand l'ablation de l'organe est entière, toute position fixe et stable devient impossible : l'animal fait d'incroyables efforts pour s'arrêter à une pareille position et il n'y peut parvenir. Mis sur le dos, il ne peut se relever ; il voit néanmoins le coup qui le menace, entend les cris, cherche à éviter le danger et fait mille efforts pour cela sans y parvenir ; en un mot il a conservé la faculté de sentir, celle de vouloir, de se mouvoir, mais il a perdu celle de faire obéir ses muscles à sa volonté (2).

Or, ces résultats sont les plus constants, ce sont peut-être les seuls probants qu'on ait obtenus depuis Flourens dans les nombreuses expériences qui ont été faites sur cette portion importante de la masse encéphalique.

A prendre séparément les expériences faites sur les animaux et les observations pathologiques faites sur l'homme, elles paraissent décisives en faveur de telle ou telle opinion ; qu'on les compare entre elles, elles sont le plus souvent contradictoires.

(1) Flourens. *Recherches expérimentales sur les propriétés et les fonctions du système nerveux*, 2e édit., 1842, p. 510.

(2) Longet. *Traité de physiologie*, 1860.

Une seule chose est restée de toutes ces recherches, c'est que le cervelet présente des rapports incontestables avec les fonctions motrices ; les troubles de la sensibilité sont presque toujours absents, les fonctions intellectuelles ne sont pas ordinairement troublées. Une autre chose est certaine, c'est que le cervelet exerce une action toute particulière sur les mouvements volontaires ; ses lésions rendent la marche impossible, par suite d'une sorte de désordre, de désharmonie qu'elles leur impriment.

Comment le cervelet agit-il sur l'équilibration générale du corps ?

Nous devons d'abord poser en principe que « ce rôle d'équilibration est complètement différent de la fonction régulatrice qui lui a été momentanément attribuée, alors qu'on le regardait comme l'instrument d'une entité psychique artificielle, la coordination du mouvement (1) ». Les animaux auxquels on a enlevé le cerveau et le cervelet sont encore en état d'exécuter par action réflexe tous les mouvements coordonnés, le saut par exemple, et Jaccoud a depuis longtemps démontré que la moelle épinière, par le seul fait du groupement et de l'anastomose des grosses cellules des cornes antérieures, est un organe d'association des mouvements.

Le cervelet a sur les mouvements une action spéciale, ses altérations ne déterminent pas une ataxie véritable, mais des modifications spéciales dans l'équilibre général du corps et dans l'harmonie bilatérale des mouvements ; c'est ce qu'on appelle la titubation

(1) Jaccoud. *Les paraplégies et l'ataxie du mouvement*, p. 657.

cérébelleuse. Les désordres de motilité d'origine cérébelleuse consistent principalement en « une titubation de l'ensemble du corps, en des oscillations générales, qui rappellent la station et la démarche des individus atteints d'ivresse ; en un mot, en la substitution d'un équilibre éminemment instable à l'équilibre établi de l'état physiologique ; ajoutons à cela la sensation vertigineuse, l'illusion rotatoire subjective ou objective, et nous aurons un ensemble de caractères positifs qui appartiennent en propre aux lésions du cervelet (1). »

Tels sont les phénomènes observés dans les cas de lésions limitées au cervelet. Mais les connexions de cet organe avec l'isthme de l'encéphale sont si intimes, que ses altérations retentissent le plus souvent par le fait de la dégénérescence secondaire sur les éléments du mésocéphale, et sur les faisceaux pyramidaux ; c'est ce fait, déjà signalé par Brown-Sequard en 1853 (2) que nous démontrerons plus loin à l'aide d'observations anatomo-pathologiques. Alors, on voit aux phénomènes de titubation cérébelleuse s'ajouter des phénomènes positifs d'ataxie motrice et même d'hémiplégie. Cette ataxie motrice est il est vrai presque toujours incomplète ; tantôt, dit Jaccoud, elle est produite par l'abolition du sens musculaire, tantôt elle résulte de mouvements désordonnés et involontaires, qui se jettent à la traverse de l'acte moteur normal et lui imprime un caractère non douteux d'incoordination.

(1) Jaccoud. *Loc. cit.*, p. 658.

(2) Brown-Sequard. *Experimental Researches applied to Physiology and Pathology*. Boston, 1853. — On the diagnosis of Hœmorrhage into the Cerebellum, *Lancet*, 1861.

Les désordres de motilité d'origine cérébelleuse peuvent donc revêtir deux formes cliniques différentes, suivant que les faisceaux cérébro-médullaires sont ou non intéressés dans la lésion.

Bouillaud, tout en confirmant les résultats expérimentaux obtenus par Flourens, avait déjà rectifié l'interprétation que celui-ci accordait à ses expériences. Pour lui, le cervelet est « le centre nerveux qui donne aux animaux vertébrés la faculté de se maintenir en équilibre et d'exercer les divers actes de la locomotion ». C'est un organe d'équilibration, c'est-à-dire destiné à maintenir l'action des puissances musculaires dans ses limites rationnelles, à mesurer l'amplitude des mouvements et peut-être à déterminer la situation des membres dans l'espace.

En effet, pour que la volonté puisse exécuter un mouvement, il lui faut non seulement la conception du but à atteindre et l'adaptation des mouvements à leur but final (coordination cérébrale), l'incitation cérébrale aux groupes cellulaires des cornes antérieures qui associent le jeu des divers muscles (coordination médullaire de Jaccoud) ; mais aussi la sensation exacte de ce que les muscles sont en train de faire, pour que l'énergie des contractions musculaires ne dépasse pas ou ne reste pas au-dessous du but proposé. Cette notion, ce sont les nerfs musculaires qui la fournissent et qui la font parvenir au cervelet, suivant la théorie de Lussana et de Gowers ; c'est, en d'autres termes, le sens musculaire.

Dans un récent article, Gowers (1) admet que des

(1) Gowers. « Die function des Kleinhirns », *Neurol Centralblatt* avril 1890.

nerfs musculaires se rendent dans le lobe moyen du cervelet, organe récepteur, et de là dans les lobes latéraux, uniquement et essentiellement moteurs, lesquels par voies centrifuges régiraient alors l'équilibre du corps et sa situation dans l'espace. Les impressions que ces nerfs conduisent, ajoute-t-il, ne sont pas ordinairement perceptibles. Nous verrons en effet plus tard que plusieurs faisceaux, faisceaux de Flechsig et de Goll, quoique non sensitifs, ont une direction ascendante vers le cervelet, et que la plupart des auteurs tendent à les faire se terminer dans le vermis.

Quant aux rapports du système sensitif avec le cervelet, si toutefois ils existent, ils apparaissent bien moins évidents que ceux du système moteur. Autrefois, certains auteurs : Lapeyronie, Pourfour du Petit, Saucerotte, en se fondant sur quelques observations, avaient fait du cervelet un foyer de sensibilité ; ces idées ont été adoptées par Foville et Dugès. Mais tout en remarquant que les troubles de la sensibilité sont extrêmement rares dans les lésions du cervelet, les expérimentateurs ne les ont presque jamais rencontrés dans l'ablation de l'organe, où cependant le choc opératoire devait avoir une certaine influence sur leur développement. Les impressions sensitives n'ont besoin d'ailleurs de subir aucune modification avant d'arriver au cerveau ; elles sont perçues telles quelles par les organes centraux.

M. le professeur Pierret considère le cervelet *au point de vue physiologique* comme un organe en rapport avec la motricité et ayant une double fonction :

1° Placé sur le trajet des faisceaux cérébro-médullaires, il paraît exercer une influence spéciale sur les incitations volontaires venant des centres psychiques.

2° Comme centre autonome, il reçoit les impressions périphériques et préside à l'équilibration du corps.

Au point de vue anatomique, cette masse importante de substance encéphalique est reliée à l'isthme de l'encéphale par des tractus puissants, qui s'échelonnent d'une manière ininterrompue depuis la partie inférieure du bulbe jusqu'au noyau rouge de Stilling dans le cerveau. Distinguées en pédoncules cérébelleux inférieur, moyen et supérieur, ces commissures s'irradient en forme d'éventail à partir de leur point d'insertion dans le cervelet, en n'en constituant qu'une en réalité au point de vue de la physiologie générale de l'organe; elles unissent le cervelet, système surajouté, à des noyaux multiples échelonnés le long du bulbe et de la protubérance et aux faisceaux pyramidaux.

Ce sont ces rapports et ces connexions de la grande commissure cérébelleuse avec les faisceaux moteurs que nous voulons étudier dans cette thèse, en nous basant sur trois ordres de faits :

1° Sur l'anatomie normale;

2° Sur l'anatomie pathologique;

3° Sur des faits cliniques.

CHAPITRE II

Description anatomique de l'isthme de l'encéphale.

Sommaire. — Tous les faisceaux cérébro-médullaires présentent des relais dans l'intérieur de l'isthme de l'encéphale (noyaux pyramidaux, des cordons latéraux, des cordons de Goll et de Burdach).

I. — *Étude de l'isthme de l'encéphale sur des coupes en séries.*

a) Coupe à la partie moyenne des olives. Début des noyaux pyramidaux. — Région interolivaire. — Olive, nerf hypoglosse. — Région postéro-latérale du bulbe.

b) Coupe à l'union du bulbe et de la protubérance. Épanouissement des noyaux pyramidaux. — Adjonction des fibres cérébelleuses.

c) Coupe au niveau de la partie supérieure de la protubérance. — Pénétration réciproque du système cérébelleux et du système pyramidal.

II. — *Étude des faisceaux bulbo-protubérantiels suivant leur longueur.*

Faisceaux pyramidaux.

Cordons postérieurs : Huguenin, Sappey et Duval, Flechsig, Gombault et Debove. — Idées de M. Pierret

Faisceau cérébelleux de Flechsig. — Dégénération secondaire humaine et expérimentale. — Embryogénie. — Dernières expériences de Lœwenthal.

La question de la différenciation des cordons médullaires paraît aujourd'hui à peu près complètement résolue, grâce aux recherches embryogéniques et aux lésions si bien systématisées de cette partie des centres nerveux ; mais autant il est facile de suivre la direction de ces faisceaux dans la moelle, autant il devient complexe de déterminer leur trajet dans le carrefour du bulbe et de la protubérance. Là, en effet, le changement de direction, la dissociation, l'entrecroisement des fibres sont tels, les interruptions et les relais sont si nombreux qu'il est difficile de trouver leurs connexions réciproques et leurs aboutissants terminaux.

Les uns semblent continuer directement leur route vers le cerveau en venant se placer à la partie antérieure du bulbe : ce sont les faisceaux pyramidaux. Les autres paraissent s'arrêter en chemin et s'épuiser dans la substance grise du bulbe, devenue tout à coup plus abondante : ce sont les parties fondamentales des cordons antérieur et latéral, et les cordons postérieurs. Mais l'observation pathologique démontre que de ces noyaux du bulbe, appelés noyaux des cordons de Goll et de Burdach, noyaux du cordon latéral, partent d'autres faisceaux qui entrent en connexion soit avec le cerveau, soit avec le cervelet. L'observation pathologique démontre même, et M. le professeur Pierret en a fait la preuve dans l'étude du tabes moteur, que les faisceaux pyramidaux ne sont pas si continus à eux-mêmes que semblent l'indiquer l'étude des dégénérescences secondaires consécutives à une hémorrhagie ou à un ramollissement cérébral ; on voit souvent,

dit-il, dans une sclérose corticale du cerveau, l'atrophie consécutive du faisceau pyramidal moteur s'arrêter brusquement au niveau des noyaux protubérantiels pour recommencer plus bas, vers la partie inférieure de la protubérance, sans qu'on ait pu encore découvrir le lieu et la voie qui doivent réunir ces deux processus. C'est qu'il existe dans l'intérieur du bulbe et de la protubérance de nombreux noyaux de substance grise où se réfléchissent les faisceaux postérieurs aussi bien que les faisceaux pyramidaux.

Pour bien comprendre ce dispositif, il faut d'abord l'étudier sur des coupes en séries, puis ensuite déterminer le trajet de ces fibres suivant leur longueur.

I. — Coupes en séries.

1° *Coupe transversale du bulbe au niveau de la région moyenne des olives.* — Cette coupe affecte une forme caractéristique dont le contour offre de chaque côté trois arcs de cercle qui représentent en allant d'avant en arrière : la pyramide antérieure, l'olive et le corps restiforme (fig. 2).

La figure est divisée en deux moitiés symétriques par le *raphé*, formé de fibres entrecroisées établissant non seulement une commissure entre les noyaux et cellules situées de chaque côté de la coupe, mais encore une décussation entre les faisceaux nerveux de toute espèce.

Les *pyramides antérieures* (*py*) constituées par les faisceaux pyramidaux direct et croisé se trouvent à la

partie antérieure. Elles sont limitées en avant par un amas de cellules et de noyaux qui ont la forme d'un croissant et qui constituent l'origine des nombreux et gros noyaux protubérantiels que nous étudierons plus loin (*np*) ; à leur partie externe se voient en outre des fibres nerveuses transversales, entremêlées de cellules, et qui forment avec ces noyaux une bordure complète aux pyramides, c'est le *stratum zonal d'Arnold.*

En arrière des faisceaux pyramidaux apparaît un long triangle, dont la pointe atteint presque le quatrième ventricule. Sa partie antérieure, *région interolivaire*, revêt une signification différente suivant les auteurs; sa partie postérieure constitue ce qu'on appelle le *champ de la formation réticulaire.*

C'est surtout sur la nature des faisceaux de cette région post pyramidale qu'ont eu lieu les plus vives discussions. Sappey et Duval admettent que la région antérieure du triangle, c'est-à-dire celle qui est située des deux côtés du raphé entre les olives, est formée par l'entrecroisement des cordons postérieurs qui se fait au-dessus de celui des cordons pyramidaux; ils l'appellent pour cela portion sensitive des pyramides (1). Roller pense, au contraire, qu'elle est motrice et constituée par la partie fondamentale des cordons antérieurs (grunbündel des Vorderstrangs) qui correspond, pour sa partie antérieure seulement, à la portion sensitive de Sappey et Duval, tandis que sa partie postérieure située à la pointe

(1) Sappey et Duval. *Comptes rendus Acad. des sciences,* 19 janvier 1876.

du triangle, forme les faisceaux longitudinaux postérieurs (hintere Langsbündel). Ces deux parties sont séparées au niveau du tiers supérieur de l'olive par un amas de substance grise, nucleus centralis (1).

Flechsig décrit ce champ situé entre les pyramides, les olives, les racines et les noyaux du nerf hypoglosse sous le nom de champ antérieur de la moelle allongée, et y établit les subdivisions suivantes : *a)* les faisceaux longitudinaux postérieurs qui représentent la continuation de la partie fondamentale des cordons antérieurs et siègent tout à fait à la pointe du triangle ; *b)* la partie antérieure de la formation réticulaire qui contient quelques fibres du cordon antérieur, et probablement des fibres provenant des couches optiques ; *c)* la couche interolivaire qui correspond à la portion sensitive des pyramides de Sappey et Duval.

Sur le côté, se trouve l'*olive inférieure* (*ol*) noyau de substance grise à contours plissés, ayant la forme d'une bourse dont le hile regarde en bas, en arrière et en dedans. Sa cavité est occupée par l'épanouissement du faisceau olivaire (*fl*), sa périphérie par d'autres fibres émergentes appelées *toison*.

A la partie antérieure, se trouve un noyau analogue, la parolive antérieure, à la partie postérieure, la parolive postérieure. Près de l'olive, se voient encore les fibres du *nerf hypoglosse*.

En arrière de l'olive, dans la région postérolatérale du bulbe, apparaît un champ complexe formé

(1) Roller. *Arch. f. mier. Anat.* Bd 19, 1881.

par les éléments épars de la moelle, que l'entrecroiment des pyramides et des cordons postérieurs ont complètement bouleversée. C'est d'abord la *formation réticulée latérale*, continuation du tractus intermédio-latéralis et de la formation réticulée médullaire, constituée par un mélange de fibres et de cellules nerveuses, et où aboutit probablement le faisceau latéral profond ; puis les *colonnes sensitive et motrice antérieures*, prolongement des têtes des cornes antérieures et postérieures de la moelle ; enfin, les *colonnes motrice et sensitive postérieures* apparentes sur le plancher du quatrième ventricule. Le corps restiforme et le faisceau cerébelleux direct forment la corne postéro-latérale du bulbe.

Le *corps restiforme* s'épanouit dans le bulbe, traversant tous ces noyaux et se divise en deux grands groupes : les fibres arciformes internes, qui vont prenpart au ruban de Reil et s'entrecroisent au raphé ; et les fibres arciformes externes qui contournent les pyramides antérieures et affectent des connexions avec les noyaux situés à la partie antérieure du bulbe.

Il faut encore noter sur cette coupe pratiquée à la partie supérieure du bulbe, la présence de deux amas de substance grise situés à la partie postéro-latérale du corps restiforme, qui représentent les *noyaux du faisceau grêle et du faisceau cunéiforme*, dans lesquels se terminent les fibres des cordons postérieurs de la moelle. A quelque distance au-dessus, du côté externe du bulbe, sont situés les *noyaux des cordons latéraux* en rapport, suivant Bechterew, avec les fibres du faisceau périphérique

inclus dans la partie antérieure des cordons latéraux de la moelle.

On voit donc déjà à ce niveau que la substance grise de la moelle est complètement modifiée dans sa forme et sa disposition, qu'elle est fragmentée en noyaux beaucoup mieux isolés, mais groupés sans aucun ordre apparent.

2° *Coupe pratiquée à l'union du bulbe et de la protubérance* (partie supérieure des olives) (fig. 3). — La disposition des fibres et des noyaux est déjà complètement changée; ce qu'on remarque surtout c'est la présence, à la partie antérieure des pyramides, de petits amas de substance grise disséminés au milieu de fibres nerveuses transversales, et en connexion avec elles comme nous le démontrerons ; c'est la continuation des noyaux protubérantiels déjà rencontrés à la partie moyenne du bulbe, seulement intriqués ici dans de nombreuses fibres cérébelleuses (*pc*). Fait remarquable, les cellules qui les composent présentent tous les caractères des cellules motrices que l'on trouve à la surface et dans l'épaisseur des faisceaux pyramidaux. D'abord isolés et de peu d'importance, ces amas cellulaires deviennent de plus en plus considérables à mesure qu'on s'élève dans la protubérance; alors non seulement on en voit à la partie antérieure du pédoncule cérébelleux moyen, mais encore dans les faisceaux pyramidaux et dans la région post pyramidale, ils sont disséminés au milieu des fibres verticales et transversales unissant celles-ci à celles-là, comme le démontre la pathologie humaine. Souvent,

en effet, en même temps que la dégénérescence des fibres cérébelleuses, on note une altération des faisceaux pyramidaux et réciproquement. Est-ce simplement par effet de contiguïté, ou bien ces deux ordres de fibres sont-ils en connexion par l'intermédiaire de ces cellules nerveuses auxquelles ils aboutissent tous deux, c'est ce qu'il est difficile de déterminer par l'observation directe. Toujours est-il que motrices toutes deux et toutes deux de même volume, ces cellules sont associées dans les dégénérations pathologiques. Nous devons encore admettre comme ayant la même signification morphologique et les mêmes rapports tous ces noyaux protubérantiels qu'on a décrits sous les noms d'olive supérieure, de corps trapézoïde, de noyau central de Roller, etc.; on peut même comprendre dans ce groupe les olives inférieures habituellement dégénérées dans les lésions cérébelleuses.

Du côté des fibres, les rapports des pédoncules cérébelleux et des pyramides ne sont pas moins nets que pour les noyaux. On voit très nettement sur la figure 3 une série de prolongements détachés des pédoncules cérébelleux pénétrer dans l'intérieur du champ pyramidal, qui se trouve partiellement cloisonné par ces fibres transversales. On voit même un faisceau de fibres antéro-postérieures allant de la partie postérieure de la protubérance aux fibres transverses antérieures, en traversant la pyramide droite (*fta*) : il paraît indépendant du noyau sensitif du trijumeau (*nt*) qui donne naissance à la racine sensitive allant émerger sur la partie externe de la protubérance (*rt*).

3° *Coupe au niveau de la partie supérieure de la protubérance* (fig. 4). — La pénétration des fibres cérébelleuses à travers les faisceaux pyramidaux apparaît beaucoup plus évidente sur cette coupe, où fibres verticales et transversales s'intriquent et s'entrecroisent de diverses façons; où noyaux et cellules se dispersent et s'éparpillent de manière à ne plus constituer qu'un vaste carrefour, dans lequel la direction et la terminaison des fibres ne peuvent être démêlées par l'anatomie normale. La dispersion des cellules nerveuses par la pénétration réciproque et l'intracition des faisceaux nerveux commencée au niveau du bulbe se poursuit et s'accentue à mesure qu'on s'approche des organes centraux. Où sont les faisceaux moteurs, où sont les faisceaux sensitifs, quel est leur trajet précis à ce niveau, quels sont leurs connexions et leurs rapports? Il n'est nulle part plus difficile de le déterminer.

Quant à nous, nous ne voyons dans cet agencement diffus des fibres et des cellules que la continuation du processus de connexion cérébelleuse, qui a commencé à la partie supérieure du bulbe par l'adjonction des pédoncules cérébelleux et de cette formation grise antérieure qui les met en relation avec les faisceaux du système pyramidal : c'est un nouveau système qui s'édifie à ce niveau et qui met en relation la masse importante du cervelet avec les puissants conducteurs émanés du système cérébral.

Pour ce qui regarde le système sensitif relégué

presque à la partie postérieure de la protubérance, on peut douter de ses connexions avec le système cérébelleux; rarement ses fibres ont été intéressées dans les lésions de ce dernier, et les phénomènes sensitifs sont complètement absents de la symptomatologie cérébelleuse. Il est probable qu'il continue directement son trajet vers le cerveau pour aller former le faisceau sensitif de Meynert. Ses fibres, il est vrai, sont dissociées par de nombreuses fibres venant du cervelet et se rendant directement à la partie antérieure de la protubérance; mais elles n'ont probablement que des rapports de contiguïté avec ces dernières.

II. — Trajet des faisceaux bulbo-protubérantiels étudiés suivant leur longueur.

Nous venons d'étudier sur des coupes en séries le dispositif des noyaux et des faisceaux nerveux à telle ou telle hauteur du bulbe ou de la protubérance. D'après ces données nous pouvons les suivre faisceau par faisceau, suivant leur longueur, depuis la moelle jusqu'aux pédoncules cérébraux.

A. — Faisceaux pyramidaux.

Le trajet des faisceaux pyramidaux est de tous celui qui est le mieux connu; il peut être suivi pathologiquement depuis l'écorce cérébrale jusqu'à la partie inférieure de la moelle. Dans la protubérance, ces faisceaux occupent tout l'étage inférieur, et nous avons vu comment ils sont dissociés par les

fibres cérébelleuses. Néammoins, ils ont un trajet assez défini et assez continu à lui-même, pour que dans la plupart des dégénérescences secondaires on puisse les suivre distinctement à travers l'isthme de l'encéphale. Ils ne changent de direction qu'au niveau du bulbe, à la décussation des pyramides.

B. — Cordons postérieurs.

1° *Trajet général du système centripète.* — Huguenin (1) distingue dans le bulbe trois entrecroisements : l'inférieur moteur (cordons latéraux), le moyen et le supérieur sensitifs. Ces deux derniers sont formés par des fibres qui proviennent des cordons postérieurs et qui vont se placer à la partie externe des pyramides déjà entrecroisées.

Sappey et Duval (2) admettent que lorsque l'entrecroisement des cordons latéraux est terminé, les cordons postérieurs s'entrecroisent à leur tour et viennent se placer derrière eux, c'est-à-dire derrière les pyramides (portion sensitive) ; puis ils traversent la protubérance et passent dans l'étage supérieur du pédoncule cérébral pour aller se perdre dans les couches optiques.

Mais, d'après Flechsig, cette portion sensitive n'est pas en continuation *directe* (non interrompue) avec les fibres du cordon postérieur ; elle tirerait son origine des noyaux des cordons de Goll (et des olives) et

(1) Huguenin. *Anatomie des centres nerveux.*

(2) Sappey et Duval. *Comptes rendus Acad. des sciences*, 19 janvier 1876.

se mettrait en rapport avec les tubercules quadrijumeaux.

A l'instar de Sappey et Duval, d'autres anatomistes admettent que les cordons postérieurs prennent part à la formation des pyramides, tels sont Deiters, Clarke, Kolliker, Henle, Meynert, etc. Pour Meynert, les cordons postérieurs s'entrecroisent au niveau de l'entrecroisement supérieur des pyramides, après quoi ils viennent se placer à leur partie externe. De la partie externe des pyramides, ces fibres passent à la partie externe du pied du pédoncule cérébral et vont à l'écorce des lobes occipitaux (faisceau sensitif de Meynert).

Mais, tandis que pour tous ces auteurs, il y a simple accolement de la portion sensitive à la portion motrice, pour Gombault et Debove (1) il y aurait fusion des cordons postérieurs et des pyramides. Ces idées reposent sur l'analyse anatomique d'un cas de sclérose latérale amyotrophique. « A la partie postérieure de l'entrecroisement, disent ces auteurs, on voit les fibres sensitives se diviser en petites bandelettes et pénétrer au milieu des fibres motrices des pyramides dans leur partie postérieure et externe, puis se recourber et marcher parallèlement à ces dernières, confondues avec elles. » Ces rapports s'affirment de plus en plus à mesure qu'on va plus haut, et la plus grande partie des fibres sensitives, après s'être entrecroisées, se mélangent intimement avec les fibres motrices des pyramides.

(1) Gombault et Debove. *Note sur l'entrecroisement sensitif du bulbe, Arch. de neurol*, 1880-81.

2° *Trajet et connexion de chaque cordon postérieur en particulier.* — Meynert admet que chaque cordon postérieur se constitue aux dépens du corps restiforme du côté opposé de la façon suivante : des corps restiformes se détache un système de fibres arquées, fibres arciformes, dont les plus externes font partie du stratum zonal d'Arnold et les plus profondes traversent l'olive du même côté sans s'y terminer. Toutes ces fibres passent par le raphé médian et se mettent en rapport avec l'olive du côté opposé ; elles émergent ensuite de cette dernière en faisant partie des fibres arciformes profondes et se rendent au cordon postérieur correspondant. Comme preuve de ces faits, Meynert invoque les faits d'atrophie unilatérale du cervelet dans lesquels il y a atrophie du corps restiforme correspondant et de l'olive du côté opposé (1).

Flechsig montre que les fibres des cordons postérieurs se terminent dans les noyaux situés à la partie inférieure du bulbe, noyaux des cordons de Goll et de Burdach, puis de ces noyaux émanent une série de tractus :

1° Le noyau de Burdach envoie des fibres à l'olive inférieure et d'autres qui la traversent pour se rendre dans le ruban de Reil.

2° Le noyau de Goll donne un faisceau qui cotoie l'entrecroisement inférieur des pyramides et gagne le ruban de Reil ; il envoie aussi un faisceau aux fibres émanées du noyau de Burdach.

(1) Meynert. *Strickers Hanbuch,* Bd XII, S. 768.

Des olives, partent d'autres tractus puissants qui se placent en dehors d'elles et vont au cerveau, de telle sorte que ces organes, suivant Flechsig, représenteraient des relais intercalés non entre les cordons postérieurs et le cervelet (opinion de Meynert), mais entre le cervelet et le cerveau (1).

Ce faisceau d'union des olives avec le cerveau, appelé *cordon central de la calotte* par Bechterew par suite de sa position, est complètement disparu, d'après Flechsig, dans les atrophies du cervelet, ainsi que les grosses olives son aboutissant inférieur, et les noyaux lenticulaires son aboutissant supérieur.

M. le professeur Pierret établit une différence essentielle entre le faisceau de Burdach, sensitif, et le faisceau de Goll, moteur. Ce dernier, après avoir dépassé son noyau bulbaire, se dirige en avant vers les noyaux protubérantiels, puis après s'être mis en rapport avec eux, se réfléchit vers le cervelet. Quant au faisceau de Burdach, il n'a aucune connexion avec cet organe essentiellement moteur, et continue directement son trajet vers le cerveau. Ces propositions seront démontrées plus loin.

3° *Faisceau cérébelleux de Flechsig* (Aufsteigende Seitenstrangbahn de Turck, directe Kleinhirnseitenstrangbahn de Flechsig). — Le parcours du faisceau cérébelleux a été étudié par plusieurs méthodes. *Par la méthode de dégénération secondaire chez l'homme*, Turck avait reconnu que le faisceau centripète du cordon latéral, arrivé dans le bulbe, se

(1) Flechsig. *Neurolog. Centralbl.*, 1885.

dirige de plus en plus en arrière et passe dans le corps restiforme (1). Une fois, il l'avait suivi jusqu'à son insertion dans le cervelet.

Plus tard, Westphal, dans un cas de compression de la moelle dorsale par une tumeur, a observé des corps granuleux sur le trajet du corps restiforme ; il est vrai qu'il y avait à côté de la dégénérescence secondaire proprement dite des foyers de dégénération disséminés (2).

L'étude expérimentale de la dégénération secondaire chez les animaux (adultes) pratiquée par Schiefferdecker, par Singer, n'a fait que confirmer les résultats obtenus par Turck; ces auteurs n'ont fait que suivre la dégénérescence de ce faisceau dans le corps restiforme.

Sur des fœtus humains, Flechsig a précisé les faits établis par les études précédentes; il a fixé sa topographie dans le bulbe et la moelle et a déterminé la part qu'il prend dans la constitution du corps restiforme. Quant à sa terminaison finale, il admet que les fibres de ce faisceau se dirigent en dedans vers le vermis supérieur (3).

V. Monakow a vu l'écorce grise du vermis supérieur du même côté subir une atrophie partielle consécutivement à la destruction du faisceau cérébelleux. Dans une expérience d'hémisection presque complète

(1) Turck. *Sitzungsb. d. Wiener Akademie*, Bd VI, 1851; Bd XI 1853.

(2) Westphal. *Arch. f. Psych.* Bd X, p. 788.

(3) Flechsig. *Die Leitungs bahnen im Gehirn und Ruckenmark des Menschen*, p. 327.

de la moelle épinière, immédiatement au-dessous de l'entrecroisement des pyramides, faite sur un lapin nouveau-né, il a encore constaté qu'une petite portion du cordon latéral se continue directement jusque dans la région du pont de Varole. L'atrophie ascendante de ce faisceau, qui est assez compact chez le lapin et situé entre l'extrémité ventrale de la racine ascendante du trijumeau et le noyau latéral, a pu être suivie jusqu'au niveau de l'origine apparente de la cinquième paire. Monakow suppose qu'il se continue dans la partie latérale du faisceau de Reil; il appelle ce faisceau : « aberrirende Seitenstransbündel » (1).

Nous arrivons aux dernières recherches expérimentales de Lœwenthal sur des chiens (2).

L'un d'eux (chien I), a subi une lésion médullaire entre les deuxième et troisième paires cervicales; il a été tué douze semaines après l'opération. Le chien II a été opéré entre les cinquième et sixième paires cervicales (section du cordon latéral gauche)..

Sur ce dernier il a constaté que le faisceau qui suit le trajet du corps restiforme ne contient pas toutes les fibres que le faisceau cérébelleux envoie vers le cervelet; une partie, notamment sa portion ventrale, suit un trajet ascendant contourné tout à fait différent de celui de sa portion dorsale. En effet, cette portion dorsale suit le trajet du corps restiforme vers le cervelet; on peut suivre ses fibres dégénérées jusque dans la partie moyenne interne de la coupe du corps restiforme, là où celui-ci est entré dans la substance

(1) Monakow. *Arch. f. Psych.*, Bd XIV, S. 8 und 10.
(2) Lœwenthal. *Revue de la Suisse romande*, 1885.

médullaire du cervelet, et il y a lieu de supposer que le faisceau se termine dans le vermis supérieur.

Les fibres de la portion ventrale, au contraire, après avoir traversé la région latérale du pont, retournent dans la direction rétrograde pour gagner le noyau médullaire du cervelet, en décrivant autour du pédoncule cérébelleux supérieur un demi-tour de spire allongé, et en venant se placer successivement à son côté externe, dorsal (supérieur) et dorso-interne; c'est cette position qu'elles occupent au moment où le pédoncule cérébelleux supérieur gagne la substance blanche du cervelet. Leur trajet ultérieur dans le cervelet n'a pu être élucidé.

CHAPITRE III

Démonstration anatomo-pathologique et expérimentale des connexions cérébelleuses.

Sommaire. — Cette démonstration sera basée sur les dégénérescences secondaires qui surviennent à la suite de lésions du cervelet : description d'un cas d'atrophie du cervelet.

a) Connexion des olives bulbaires. Atrophie du faisceau olivaire — Lésion de voisinage du noyau et des fibres de l'hypoglosse.

b) Connexions prolubérantielles. Sclérose du pédoncule cérébelleux moyen et du raphé, envahissement des faisceaux pyramidaux par la sclérose. — Observations de Mingazzini sur un fait expérimental; Veyas, Bechterew.

c) Connexions du faisceau cérébelleux de Flechsig. Dégénérescences ascendantes (compression de la moelle, ataxie héréditaire). — Ses origines dans la colonne de Clarke. Pierret. — Son trajet dans la moelle. — Trajet bulbaire et protubérantiel, expérience de Lœwenthal.

d) Connexions des cordons de Goll. Leur physiologie en rapport avec celle du cervelet — Expériences de Monakow, Edinger, Lœwenthal, Veyas.

e) Connexions des faisceaux de Burdach. Elles ne sont pas démontrées. — Expériences de Monakow, Veyas.

f) Connexions cérébrales. Atrophie secondaire et croisée d'un hémisphère cérébral, à la suite de la lésion d'un lobe cérébelleux, Turner (1855).

Nous venons de résumer les opinions des auteurs au sujet des connexions du cervelet et de ses rapports avec l'isthme de l'encéphale. Nous avons exposé notre manière de les envisager. C'est le moment d'appuyer ces proposition sur des faits pathologiques. « J'ai réuni de mon côté, disait Brown-Sequard, environ 750 observations d'affections diverses du cervelet, et leur lecture m'a prouvé que la pathologie humaine était de beaucoup supérieure à l'expérimentation pour résoudre le problème de la physiologie cérébelleuse. » C'est en effet dans le résultat des autopsies et dans l'examen microscopique des pièces que nous puiserons nos principaux arguments, sans rejeter complètement les faits expérimentaux bien observés qui ont la valeur de véritables cas pathologiques. Nous avons choisi de préférence les observations les plus simples de lésions cérébelleuses, telles que la sclérose et l'hémorrhagie, en ayant soin d'éliminer complètement les tumeurs ayant pu comprimer le bulbe et la protubérance ; et dans tous les cas dont nous tirons des déductions, le cervelet, la protubérance, le bulbe et la moelle ont été examinés au point de vue microscopique.

Les planches situées à la fin de cette thèse nous serviront de type de description, elles représentent des préparations de M. le professeur Pierret et proviennent d'un cas de sclérose du cervelet publié par lui en 1872 dans les *Archives de physiologie* (1).

(1) Pierret. « Note sur un cas d'atrophie périphérique du cervelet avec lésion concomitante des olives bulbaires », *Arch. de phys.*, 1872, p. 765.

Examen du cervelet atrophié. — Si nous examinons d'abord le cervelet de la nommée Nauche (obs. II, fig. 1), nous le voyons considérablement réduit de volume. Le corps rhomboïde n'est distant de la substance grise des circonvolutions que de 3 à 4 millimètres, tandis que sur un cervelet sain cette distance varie de 2 à 3 centimètres. Les circonvolutions sont ratatinées, les plis en sont très grêles ; leur substance corticale, ainsi que leur substance médullaire présente une atrophie manifeste ; il s'agit surtout en effet dans ce cas d'une sclérose périphérique du cervelet.

Le corps rhomboïde présente des sinuosités à peu près normales, il est peu réduit de volume.

A un grossissement de deux diamètres et demi, tel que le représente notre figure 1, on note une diminution notable de la substance grise corticale, comparée à celle d'un cervelet sain ; par places, elle est même réduite à une ligne grisâtre. La substance médullaire revêt un aspect fibroïde ; elle est parsemée de petits traits branchus qui ne sont autre chose que des faisceaux de tissu conjonctif coupés obliquement.

A un grossissement plus fort, on voit un endroit de la substance corticale complètement dépourvu de cellules de Purkinje (*a*), dans le reste des circonvolutions elles sont manifestement raréfiées et atrophiées.

Le corps rhomboïde présente son pointillé à peu près normal, excepté au niveau de son fond (*e*), où la paroi grise traversée par de nombreuses fibres nerveuses sclérosées présente une diminution notable de

ses cellules nerveuses. C'est probablement là qu'il faut rechercher le lieu de pénétration des fibres nerveuses venant de l'écorce grise dans le corps rhomboïde. L'intérieur de ce noyau présente plusieurs lacunes vasculaires dont les parois sont à doubles contours (*e*, *d*).

La substance blanche est parsemée de fibres courtes de tissu conjonctif (*b*) plus colorées que la tissu nerveux ambiant et formant de petites traînées disséminées. Elles sont très nombreuses dans la partie gauche de notre figure.

En considérant la constitution d'une lamelle isolée (1), on trouve les différentes couches très altérées. C'est ainsi que la couche externe est de moitié au moins plus petite qu'à l'état normal. Le tissu nerveux est transformé en une sorte de trame fibroïde peu riche en noyaux. Cette couche externe est intimement adhérente à la couche dite des myélocites, qui par places ont eux-mêmes complètement disparu. La zone qui représente cette couche si apparente dans un cervelet sain est étroite, sinueuse, et contenant dans un réseau fibrillaire très fin quelques noyaux ratatinés et peu nombreux.

Quant aux grandes cellules nerveuses caractéristiques, décrites par Gerlach et qui sont situées entre la couche externe et la couche dite des myélocites, il était impossible de les retrouver.

Nous ne nous étendrons pas davantage sur les caractères microscopiques de l'atrophie cérébelleuse,

(1) Nous empruntons le reste de la description microscopique à l'observation de M. Pierret.

qui ont été d'ailleurs très bien décrits dans l'observation de Herbert, C. Major (1). Qu'il nous suffise de faire remarquer que l'atrophie du cervelet paraît sujette à quelques localisations qui n'ont pas encore été déterminées; périphérique dans le cas de M. Pierret, elle était surtout centrale dans le cas que nous avons publié (2). Verdelli a observé la conservation du vermis et l'atrophie des lobes latéraux, cette distinction se retrouve dans les observations d'Otto, de Lallement et de Seppili.

Étant donnée une lésion cérébelleuse telle que celle que nous avons décrite, quelles sont les dégénérescences consécutives ? Les plus importantes sont certainement celles du faisceau olivaire et des fibres transversales de la protubérance. Ce sont là les dégénérescences descendantes; mais pour l'étude des faisceaux aboutissant au cervelet (faisceaux de Goll et de Flechsig), il nous faudra suivre une marche inverse en étudiant les dégénérescences ascendantes dans les lésions médullaires. Cette méthode d'étudier faisceau par faisceau nous paraît préférable à celle qui consiste à étudier les dégénérescences au point de vue topographique dans le corps restiforme, les pédoncules moyen et supérieur, car elle répond mieux à l'idée que nous nous sommes faite d'envisager d'une manière générale les connexions du cervelet, et d'en retirer également une physiologie générale.

(1) Herbert, C. Major. « Atrophy and sclerosis of the cerebellum » *Journal of mental science*, 1883.

(2) Brosset. « Paralysie pseudo-bulbaire d'origine cérébelleuse », *Lyon Médical*, 20 avril 1890.

Elle est beaucoup plus importante au point de vue morphologique.

I. — Connexions des olives bulbaires.

L'atrophie des olives bulbaires dans les lésions cérébelleuses est à coup sûr une des dégénérescences les plus fréquemment observées; elle est notée dans toutes nos observations.

Sur la figure 2′ (coupe faite au niveau de la partie moyenne des olives), on remarque une déformation notable de l'olive du côté gauche, par rapport à celle de droite qui paraît normale : au lieu d'un plissement fin et délié, tous les replis sont confondus entre eux et forment une ligne épaisse d'une épaisseur de 2 millimètres sur notre figure, et d'une couleur foncée. Tout autour, le tissu nerveux est également plus teinté, et à la partie externe existe une sorte de croissant embrassant le fond de la bourse olivaire dans sa concavité (*a*). Le faisceau intra-olivaire est très réduit : il mesure 1 millimètre, tandis que sur le côté sain, il mesure facilement 2 millimètres; il présente un aspect fibroïde. A son épanouissement à la sortie de l'olive, on voit une série de fibres en éventail, d'apparence scléreuse et serrées les unes contre les autres (*fl*); on en voit d'autres qui ont le même caractère en avant et en arrière de l'olive, et dont la lésion paraît due à l'atrophie de celle-ci.

A l'examen microscopique, au lieu d'un tissu délicat, parsemé de petites cellules très nettes et traversées par un grand nombre de tubes nerveux fins, on

ne trouve que des circonvolutions d'aspect fibreux contenant quelques petits corps ratatinés. Dans l'intérieur de l'olive et dans la zone périolivaire (toison des auteurs allemands), le tissu conjonctif se rencontre en fibres serrées, fortement colorées par le carmin. Les fibres horizontales qui, parties de l'olive, se rendent en traversant les pyramides antérieures vers les noyaux pyramidaux, sont remplacées par des tractus celluleux très appréciables sur la figure 2′; cet aspect n'existe pas sur les préparations normales. De plus, les noyaux pyramidaux sont à peine reconnaissables (*np*); ils sont mal dessinés et séparés des pyramides par une zone claire de sclérose conjonctive. Les mêmes altérations ont été rencontrées du côté des olives dans l'observation de Dudley (obs. III) : la ligne festonnée de l'olive est plus large et plus confuse, et ses bords se perdent graduellement dans le tissu environnant; la plupart des cellules ont disparu.

Mêmes altérations également dans les observations de Schultze et de Menzel, où se trouvent notées également la sclérose de la toison et celle des faisceaux intra-olivaires.

Le noyau du *nerf hypoglosse* et les fibres qui en émanent et qui traversent l'olive ont été trouvés intacts dans le cas de Pierret et de Dudley, au milieu de la dégénérescence des fibres de l'olive. Par contre, ils étaient atteints et sclérosés dans les faits de Schultze et de Menzel. Peut-être, doit-on chercher dans ce fait de voisinage de l'olive et du nerf hypoglosse la raison pour laquelle il existe aussi fréquemment des troubles de la parole dans les lésions oli-

vaires consécutives à l'atrophie cérébelleuse; on s'explique ainsi pourquoi Schrœder van der Kolt plaçait dans ces petits centres le siège de l'articulation des sons.

Il est en effet facile de comprendre combien souvent doivent être altérées ces fibres de l'hypoglosse, qui traversent en partie les olives et qui doivent être le plus ordinairement englobées dans le processus pathologique. Néanmoins, leur intégrité dans les cas que nous avons cités suffit à démontrer qu'elles n'ont d'autres rapports avec les olives que ceux de voisinage, et qu'elles n'entrent pas en connexions avec leurs cellules.

Enfin, il est permis d'émettre l'hypothèse que le nerf hypoglosse, nerf moteur et organe de l'articulation des mots, a peut-être des connexions directes avec le cervelet, qui agirait alors sur la coordination de la parole comme il agit sur celle des mouvements volontaires; mais il n'en existe aucune démonstration directe.

II. — Connexions protubérantielles. — Noyaux et faisceaux pyramidaux.

1° *Examen d'un cas de dégénérescence du pédoncule cérébelleux moyen à la suite de l'atrophie du cervelet.* — La figure 3' représente une coupe de la protubérance de la nommée Nauche, et faite à la partie moyenne. Nous remarquons en premier lieu que la partie postérieure, où l'on rencontre une grande quantité de tubes nerveux dépendant des pédoncules

cérébelleux inférieurs, est tout à fait normale. Il n'en est pas de même des parties antérieures qui, comme on le sait, contiennent un très grand nombre de fibres transversales, émanant pour la plupart des pédoncules cérébelleux moyens et des amas de substance grise, dont l'origine est aux noyaux pyramidaux du bulbe. Ces parties sont le siège d'une atrophie manifeste, de sorte que la moitié antérieure de la protubérance contraste par son peu de développement avec la partie postérieure; ce qui frappe en effet, c'est la coloration foncée du pédoncule cérébelleux moyen qui enserre complètement les pyramides à ce niveau. Il apparaît surtout à droite, formé de fibres compactes serrées les unes contre les autres, circonscrivant d'une gangue épaisse la pyramide du même côté; on voit même à l'œil nu des fibres pénétrer dans l'intérieur de ce faisceau moteur et le cloisonner dans le sens antéro-postérieur.

Au niveau du raphé, la sclérose est également très compacte. Elle se poursuit aussi à gauche et pousse également des prolongements dans la pyramide du même côté; mais à la partie externe, elle ne forme plus qu'une mince zone d'une largeur de 1 millimètre environ.

A un grossissement plus fort (obj. 6 de Verick), on remarque que dans certains points des tractus transversaux les cellules ont complètement disparu, tandis qu'ailleurs elles sont représentées par de petits corps ratatinés, colorés vivement et dépourvus de noyaux, ou bien par des cellules complètes, reconnaissables, mais bien plus petites qu'à l'état normal.

Les fibres nerveuses, englobées dans le tissu sclérosé, sont très rares; celles qui subsistent n'ont plus de gaîne de myéline et présentent par place des étranglements de leur cylindre-axe par le tissu conjonctif qui les entoure.

Le faisceau pyramidal apparaît complètement dissocié par les fibres conjonctives qui l'ont pénétré. Beaucoup de ses tubes nerveux sont encore conservés avec leur gaine de myéline ; mais ceux qui avoisinent les bandes de sclérose sont en partie dégénérés ou atrophiés. Les cellules qui se trouvent à la jonction des faisceaux verticaux et des faisceaux transversaux, dans l'intérieur du faisceau pyramidal, sont en partie atrophiées et en partie disparues.

2° *Examen d'un cas de sclérose descendante du faisceau pyramidal* (fig. 4'). — Nous venons de constater la façon dont se comportent les fibres cérébelleuses dégénérées vis-à-vis des fibres pyramidales. En procédant dans un sens inverse, nous allons étudier maintenant les lésions pyramidales dans les rapports qu'elles affectent avec les fibres cérébelleuses.

La figure 4' représente une sclérose bilatérale des pyramides. Sur la partie droite, les faisceaux pyramidaux sont réduits à de petits îlots allongés transversalement et entourés d'un tissu conjonctif abondant (*tf*). Sur la partie gauche, la dégénérescence présente un aspect de lésion plus récente : les îlots dégénérés, de couleur jaunâtre sur la coupe colorée au carmin (*pyd*), sont également circonscrits par de nombreux et épais faisceaux de tissu conjonctif (*fc*). Les pédoncules céré-

belleux moyens présentent leur aspect et leur coloration normale à la partie antérieure des pyramides (*pc*), mais leurs fibres antéro-postérieures et transversales qui traversent les faisceaux verticaux sont le siège d'une sclérose évidente.

La région postérieure de la coupe est absolument intacte (*rpi*) et on y voit le fin réseau des fibres nerveuses antéro-postérieures et transversales, même à un grossissement peu considérable, comme dans une préparation normale

A un grossissement plus considérable (object. 2 de Verick), on voit très nettement la coupe des fibres pyramidales dégénérées, sous la forme d'un pointillé assez régulier, de couleur jaunâtre, et qui paraissent entourées d'îlots de dégénérescence graisseuse.

Quant aux faisceaux conjonctifs, ils apparaissent sous forme de tractus épais, finement striés et dirigés en divers sens, la plupart cependant présentent une direction nettement horizontale ; quelques cellules conjonctives fusiformes apparaissent au milieu d'eux. Ces zones de tissu conjonctif sont beaucoup plus colorées sur les préparations au carmin que les fibres pyramidales de couleur jaunâtre.

Avec un objectif 6 de Verick, les tubes nerveux des pyramides apparaissent avec leur gaine de myéline complètement disparue ; à sa place, entourant les cylindres-axes, il existe des îlots de granulations graisseuses parfaitement distinctes. Quelques fibres isolées de tissu conjonctif traversent par places ces tubes nerveux dégénérés.

Quant aux faisceaux de fibres sclérosées (*fc*), tous leurs éléments apparaissent avec la plus grande netteté : faisceaux de tissu conjonctif avec leurs cellules fusiformes ; cylindres-axes dépourvus de leur gaine de myéline et présentant des étranglements multiples ; cellules nerveuses complètement atrophiées ou diminuées de volume.

Telles sont les lésions principales qu'on observe dans ce cas de dégénérescence descendante ; elles confirment complètement les données déjà établies par l'étude des lésions atrophiques du pédoncule cérébelleux moyen. Dans les deux cas les fibres cérébello-pyramidales sont sclérosées, les noyaux cellulaires qui les mettent probablement en connexion sont atrophiés. Que conclure de ces faits, sinon que ces deux systèmes de fibres entrent en connexion l'un avec l'autre, que les lésions de l'un retentissent ordinairement sur l'autre ; enfin, qu'associés au point de vue pathologique, ils doivent nécessairement l'être au point de vue physiologique ? Il reste encore à déterminer les moyens d'union, commissures ou noyaux cellulaires qui les font communiquer ensemble ; mais il est probable que cette communication doit se faire par l'intermédiaire de cellules agglomérées et situées dans l'intérieur des faisceaux pyramidaux ; car la dégénérescence de l'un des systèmes n'est pas fatalement subordonnée à l'autre, et il est possible qu'elle soit arrêtée dans sa marche extensive par la présence de ces noyaux intermédiaires.

3° *Examen de lésions expérimentales. Ablation d'un pédoncule cérébelleux moyen.* — Dans nn fait expérimental (1), Mingazzini a pu pénétrer plus avant dans l'étude des rapports des pédoncules cérébelleux moyens avec les faisceaux pyramidaux. A la suite d'une *ablation du pédoncule cérébelleux moyen gauche*, faite par Gudden, il a observé quelque temps après les lésions suivantes : atrophie de l'olive inférieure droite, du noyau du cordon de Burdach, du corps restiforme et de ses noyaux correspondants, du faisceau cérébelleux latéral gauche et de la moitié gauche de la protubérance. Dans le mésencéphale, il a vu en outre l'atrophie du lemniscus latéral et de son noyau ; rien d'anormal n'a été constaté dans les parties latérales et antérieures du cerveau. Ayant noté du côté du cervelet l'atrophie du flocculus gauche et de la partie supérieure du vermis, il en conclut que le pédoncule cérébelleux moyen aurait son origine dans ces régions.

Il a surtout étudié en détail les lésions protubérantielles. Dans les coupes distales (éloignées du cerveau), l'atrophie des fibres transverses s'arrêtait avant d'avoir atteint la ligne médiane ou la dépassait légèrement ; tandis que dans les coupes proximales, elle dépassait en grande partie la ligne médiane. La substance grise de la portion pyramidale de la protubérance était atrophiée, dans les mêmes rapports que les fibres nerveuses. Les fibres du pédoncule cérébel-

(1) Mingazzini. «Intorno al decorso delle fibre appartementi al pedonculus medius cerebelli ed al corpus restiforme », *Archivio per le scienze mediche*, 1890, n° 3.

leux moyen seraient donc en connexion pour la portion distale (inférieure) de la protubérance, avec la moitié homologue de cet organe, et pour la portion proximale dans des proportions à peu près égales avec la substance grise des deux côtés. Veyas a obtenu sensiblement les mêmes résultats; l'entrecroisement des fibres cérébulleuses n'est donc que partiel, et n'existe qu'à la partie supérieure de la protubérance. Gudden admet en outre un faisceau commissural formant une anse complète autour de la protubérance et réunissant les deux hémisphères cérébelleux; c'est l'ancienne opinion admise par les auteurs, et que les expériences tendent à bannir complètement. *Il n'y a donc pas dans les pédoncules cérébelleux de faisceau commissural entre les deux lobes du cervelet.*

Bechterew (1) décrit ces fibres transverses du pédoncule cérébelleux moyen sous le nom de système cérébral (fibres supérieures, proximales) et de système spinal (fibres inférieures, distales) : celles-ci se revêtent de myéline avant celles du système cérébral (observations faites sur des enfants à terme âgés de quelques semaines). Il aurait reconnu en outre qu'une portion des fibres du système spinal s'élèvent perpendiculairement vers le raphé et se terminent dans les noyaux de la formation réticulaire; quelques-unes iraient par la voie du lemniscus latéral dans le corps bigeminé antérieur.

Mingazzini admet en outre, sans avoir pu en faire

(1) Bechterew. « Contribution à l'anatomie des pédoncules cérébelleux et en particulier des pédoncules cérébelleux moyens », *Neur. Centralbl*, 1885.

la démonstration directe, qu'il existe une connexion entre les fibres cérébelleuses et celles des pyramides. Suivant Bechterew, il s'agirait d'une connexion indirecte, car il n'existe pas, dit-il, de dégénérescence du pédoncule cérébelleux à la suite de lésions du pédoncule cérébral. Cependant, nous avons vu très nettement dans une de nos préparations les faisceaux pyramidaux complètement envahis par la sclérose des faisceaux cérébelleux, et nous avons constaté à l'examen microscopique des lésions des fibres pyramidales voisines des fibres cérébelleuses transversales; nous ne reviendrons pas sur ces faits bien caractérisés. A quoi d'ailleurs rapporter l'hémiplégie, l'ataxie et d'autres lésions de la motilité dans d'assez nombreux cas de lésions cérébelleuses, si ce n'est à l'envahissement pathologique secondaire des faisceaux pyramidaux? Il faut peut-être aussi chercher dans ces connexions l'explication de quelques phénomènes post hémiplégiques, telles que l'hémichorée, l'hémiathétose, l'hémiataxie, etc.

Ces rapports pathologiques avaient d'ailleurs été signalés depuis longtemps par M. le professeur Pierret, à propos de son observation d'atrophie du cervelet. « Nous ferons remarquer en passant, dit-il, que dans les dégénérations secondaires anciennes, alors que les fibres pyramidales de la protubérance sont tout à fait atrophiées, on voit dans leur voisinage immédiat, c'est-à-dire au milieu de ces amas cellulaires dont nous avons parlé, une atrophie des éléments nerveux tout à fait semblable à celle que nous observons dans ce cas d'atrophie du cervelet. »

III. — Connexions du faisceau cérébelleux de Flechsig.

Il se produit invariablement une dégénérescence ascendante du faisceau cérébelleux direct quand une tumeur comprime la moelle au niveau de la région dorsale. La raison en est qu'à ce niveau seulement commence à apparaître la colonne de Clarke où le faisceau cérébelleux prend son origine.

De nombreux cas ont été rapportés de maladies et de tumeurs de la queue de cheval (Lissauer, Kahler et Schultze, Hûghe Benett), de lésions de la moelle lombaire (Fred. Mott), dans lesquels un examen microscopique de la moelle démontra l'intégrité du faisceau cérébelleux direct. Au contraire, on a rencontré plusieurs cas d'altération de la moelle dans la région de la colonne de Clarke, accompagnés de dégénérescence de ce faisceau; Fred. Mott (1) l'a rencontrée dans deux cas de compression de la partie inférieure de la moelle dorsale par des tumeurs malignes, et dans un cas de myélite ayant envahi toute la substance grise de la région dorsale :

« C'était un garçon âgé de 14 ans, qui fut pris tout à coup d'une douleur dans l'abdomen, de perte des mouvements dans les jambes, puis dans les muscles abdominaux et intercostaux. Fait intéressant, il y avait des vomissements continuels et de la difficulté de la miction et de la défécation. »

(1) Fred. Mott. « Microscopical examination of Clarke's column in man, the monkey and the dog », *Journal of anatomy*, XXII, 1888.

« La moelle montrait une dégénérescence très nette des faisceaux cérébelleux directs dans la partie supérieure de la région cervicale; de la colonne médiane postérieure et antéro-latérale; mais aucune du faisceau pyramidal croisé ou des fibres postéro-externes. Ce qui démontrait que la dégénérescence du faisceau cérébelleux direct n'était pas due à une lésion primitive de ses fibres dans cette région (puisqu'il n'était pas comprimé), mais bien secondaire à l'atrophie des cellules de Clarke situées au-dessous. »

Le faisceau cérébelleux direct aurait donc son origine dans les cellules de la colonne de Clarke. Si alors, ajoute Fred Mott, on pouvait prouver que les cellules de Clarke sont en connexion avec des fibres viscérales et vasculaires, on en conclurait que des impressions d'origine viscérale et vasculaire passent à travers elles et le faisceau cérébelleux pour se rendre au cervelet. Certainement, on a vu des lésions de la colonne vésiculaire associées à des troubles viscéraux variés; mais dans ces cas on rencontre concomitamment des lésions des cordons postérieurs; on ne peut donc rien conclure.

Ferrier (1) s'exprime ainsi sur ces connexions sensitives du cervelet. « C'est une question de savoir, dit-il, si avec le sens tactile ou commun, ou avec les impressions visuelles ou labyrinthiques, d'autres impressions sensorielles sont coordonnées dans le cervelet avec les adaptations motrices nécessaires à la stabilité et à l'équilibration; et il insinue que probablement les impressions sensorielles, viscérales ou

(1) Ferrier. *The functions of brain*, p. 216.

organiques ont leur centre dans le cervelet, principalement pour les relations mutuelles très intimes entre l'état d'un viscère et l'exercice de l'équilibration, par exemple dans le mal de mer. »

Or, peut-on soutenir cette hypothèse que le faisceau cérébelleux direct constitue une voie afférente entre le viscère et le cervelet, et peut en même temps contenir des fibres qui transmettent les incitations en rapport avec l'équilibration et la station debout? On peut se baser, il est vrai, sur la présence dans la colonne de Clarke de deux espèces de cellules : les unes grandes, multipolaires, qui existent à la partie inférieure de la région dorsale et supérieure de la région lombaire; les autres, plus petites, fusiformes qui forment la plus grande partie des cellules de la colonne de Clarke. Les premières seraient en rapport avec l'équilibration et la station debout; les secondes avec les fibres viscérales. Les grandes cellules se continuant, comme l'a démontré M. le professeur Pierret, avec de longues fibres, les petites cellules avec de petite fibres; il n'y a rien d'extraordinaire à admettre que les premières sont en rapport avec la motricité.

Ce qu'il y a de certain jusqu'à présent, c'est que la colonne de Clarke reçoit des fibres venant des racines postérieures et passant à travers la zone radiculaire, et que d'autres émergent de cette colonne pour aller constituer le faisceau cérébelleux direct.

Trajet intra-médullaire. — Il a surtout été étudié par Flechsig, qui a différencié ce faisceau du cordon latéral. On rencontre presque constamment son atrophie dans l'ataxie héréditaire, sous forme d'une mince

zone située à la partie postéro-externe du faisceau pyramidal croisé : cette atrophie est décrite jusqu'à la moelle allongée dans l'observation de Menzel.

Lœwenthal (1) qui a étudié expérimentalement ce trajet sur un chien reconnait deux parties distinctes au faisceau cérébelleux : une partie dorsale, allant de la corne postérieure à la région médiane de la moelle ; et une partie ventrale, située en avant de cette dernière et répondant au faisceau de Gowers. Dans les dégénérescences, l'altération de la partie dorsale est plus compacte, plus franche que celle de la partie ventrale, dont les fibres dégénérées sont dispersées au milieu de nombreuses fibres normales. L'expérience, dit-il, nous force d'admettre que la partie dorsale ne contracte pas de connexions avec les cellules de la colonne de Clarke, tandis que le faisceau ventral, complètement indépendant du premier d'après Bechterew et Gowers, mais dégénérant comme lui, est en relation avec ces cellules.

Le faisceau cérébelleux occupe la position décrite, jusqu'au bulbe.

Trajet bulbaire et protubérantiel. — Au niveau de de la partie supérieure de l'entrecroisement des pyramides, la zone dégénérée du faisceau cérébelleux (expérience de Lœwenthal) s'arrête en arrière au niveau du corps cendré de Rolando. Ventralement, les fibres dégénérées sont dispersées sur la région latérale

(1) Dégénérations secondaires ascendantes dans le bulbe rachidien, dans le pont et l'étage supérieur de l'isthme, Lœventhal, *Revue médicale de la Suisse romande*, 1885.

du bulbe entre les fibres arciformes externes (superficielles) jusqu'au noyau antérieur que nous avons décrit à la partie antérieure du bulbe.

Plus haut, la corne postérieure étant déplacée en avant, le faisceau cérébelleux se rapproche du cordon de Burdach ; il est séparé de la racine ascendante du trijumeau par les fibres arciformes externes. Sa partie ventrale s'éloigne de sa partie dorsale et ses fibres se dispersent au milieu des fibres obliques de la région ; quelques-uns forment cependant un groupe encore reconnaissable au niveau du noyau antéro-latéral.

Enfin, sur les coupes passant par les stries médullaires de l'acoustique, le faisceau cérébelleux se trouve divisé en deux portions distinctes, très éloignées l'une de l'autre, et entre lesquelles on ne reconnaît point de fibres dégénérées intermédiaires. L'une est située à la partie postérieure de la racine ascendante du trijumeau, l'autre à la partie antérieure ; la première fait partie du corps restiforme, la seconde avoisine les pyramides et se trouve située au milieu des fibres transversales du pédoncule cérébelleux moyen.

Située alors sur le plan antérieur de la moelle allongée, la *partie ventrale* du faisceau cérébelleux ne tarde pas à se réfléchir en arrière et à passer dans l'étage supérieur de l'isthme ; puis elle prend une direction rétrograde vers le cervelet en venant se placer successivement sur le côté externe, dorsal, et dorso-interne du pédoncule cérébelleux supérieur. C'est cette dernière position qu'elle occupe au moment où le pédoncule cérébelleux supérieur gagne le cer-

velet. Rentre-t-elle avec ce pédoncule dans le cervelet, ou vient-elle prendre position dans le corps restiforme ? c'est ce qui n'a pu encore être élucidé.

Quant à la *portion dorsale*, ses fibres se groupent dans la région dorsale et interne du corps restiforme au niveau des stries médullaires de l'acoustique, dans sa région interne et moyenne au niveau des coupes transversales portant sur le corps trapézoïde et le cervelet. Elle se termine probablement dans le vermis supérieur et non dans le corps denté.

IV. — Connexions des cordons de Goll.

Le cordon de Goll reste un des systèmes les mieux différenciés de la moelle ; il se développe séparement; il se distingue fort bien au point de vue anatomique; enfin, il peut être malade isolément, comme il est démontré dans la thèse de Paret (1), inspirée par M. le professeur Pierret. Toutefois, il n'est pas sans avoir certains rapports avec le faisceau de Burdach, dont les fibres les plus internes s'entrecroisent sur toutes la hauteur avec celles du du cordon de Goll ; il est loin cependant d'avoir la même physiologie. Destiné à assurer l'équilibre du corps et la coordination des mouvements, il a une fonction essentiellement motrice, tandis que le cordon de Burdach est tout entier formé de fibres sensitives. Dira-t-on que ce dernier a aussi un rôle dans

(1) Paret. *Sclérose primitive des cordons de Goll,* Thèse de Lyon, 1886.

la coordination des mouvements, en transmettant aux centres nerveux les impressions périphériques ; mais cette théorie n'est pas soutenable, car on voit chez certains ataxiques, avec une sensibilité absolument intacte, l'incoordination être aussi marquée que dans les autres cas. Mieux vaut admettre que le cordon de Goll, dont la conductilité est également centripète et dont la fonction n'est pas sensitive, est destiné à transmettre à des organes centraux les impressions qui régissent l'harmonie des mouvements. A qui peut-il les transmettre, si ce n'est au cervelet, dont l'influence sur l'équilibration est évidente, et quoique cette connexion n'ait pu encore être démontrée anatomiquement, il y a pourtant certains faits qui semblent l'établir d'une façon presque certaine. Ce n'est pas dans les dégénérescences ascendantes consécutives à des lésions médullaires qu'il faut chercher la solution de ce problème ; la dégénérescence indicatrice ne remonte jamais au delà des noyaux trophiques des cordons de Goll, situés à la partie supérieure de la moelle.

Dans les observations de Muller (1), cette dégénérescence s'épuisait toujours dans la proximité du bulbe. Celles de Kahler et Pick (2), de Schultze (3) ne sont pas plus concluantes.

Von Monakow (4), à la suite d'une hémisection du

(1) Muller. *Beitrage zur pathologischen Anatomie und physiologie des menslichen Ruckenmarkes*, Leipzig, 1881.

(2) Kahler et Pick. *Arch. f. Psych*, Bd X., 1880.

(3) Schultze. *Arch. f. psych.*, Bd XIV.

(4) Monakow. Experimentelle Beitrage zur kenntnis des Corpus restiforme, *Arch. f. psych.*, Bd XIV.

bulbe immédiatement au-dessous de l'entrecroisement des pyramides, a observé les résultats suivants. A la suite de la section (incomplète) du cordon de Goll, ont subi l'atrophie ascendante : tout le trajet de ce cordon au-dessus de la lésion, le noyau du cordon de Goll, et les fibres arciformes profondes (internes). L'olive du côté opposé était un peu atteinte.

Edinger (1) admet que le cordon de Goll gagne, sous le nom de fibres arciformes, l'olive du côté opposé, mais qu'il n'y reste aucune fibre de ce cordon, celui-ci se plaçant dans la couche interolivaire.

Lœwenthall (2), à la suite de lésions expérimentales pratiquées sur des chiens entre les deuxième et troisième nerfs cervicaux, n'a trouvé aucune dégénérescence au-dessus du noyau du cordon de Goll.

On comprend en effet que cette atrophie secondaire ne puisse être observée plus haut, puisque le noyau est là pour l'intercepter. Veyas (3) qui, au contraire, a enlevé le cordon de Goll avec son noyau, a vu à la suite une altération de la couche interolivaire du côté opposé, des fibres arciformes, sans que les olives inférieures soient atrophiées. Cependant il doit s'arrêter dans quelque noyau de cette région, car on ne perçoit plus d'atrophie de la couche intermédiaire des olives dès qu'on a dépassé le corps trapézoïde.

(1) Edinger. « Contribution à la connaissance du trajetdes fibres du cordon postérieur dans la moelle allongée et le pédoncule cérébelleux inférieur », *Arch. neurol.*, 1885.

(2) Lœwenthal. *Revue médicale de la Suisse romande*, 1885.

(3) Veyas. *Arch. f. psych.*, Bd XVI.

Il est donc probable que les faisceaux émanés des noyaux du cordon de Goll se rendent dans un des noyaux bulbaires ou protubérantiels. Qu'il s'agisse de l'olive inférieure, du corps trapézoïde ou de l'un quelconque des noyaux protubérantiels, cet aboutissant a toujours la signification d'un centre intermédiaire, d'un relai, d'où les fibres du pédoncule cérébelleux moyen les mettent en connexion avec le cervelet. D'ailleurs, tous les faisceaux qui se rendent au cervelet, y compris le faisceau cérébelleux de Flechsig, s'arrêtent dans les noyaux de la protubérance : c'est une loi générale qu'on peut établir pour toutes les dépendances de cet organe.

V. — Connexions des faisceaux de Burdach.

Nous avons, au début de notre travail, émis la proposition que le cervelet est un organe essentiellement moteur et dont les connexions sensitives sont loin d'être démontrées.

Que nous répond l'observation anatomique? Dans les expériences de Monakow, nous voyons, consécutivement à la section du cordon de Burdach, une atrophie se montrer dans la partie interne du corps restiforme et enfin dans le noyau externe de l'acoustique (noyau de Deiters).

Veyas qui enlève le cordon de Burdach avec son noyau trophique, trouve au contraire le corps restiforme et le noyau de Deiters complètement intacts, tandis que la partie interne du pédoncule cérébelleux

inférieur a présenté un léger degré d'atrophie. On ne peut donc conclure avec des résultats expérimentaux aussi contradictoires; mais étant donnée la nature essentiellement sensitive de ce faisceau, il est probable qu'il constitue l'élément principal de la portion sensitive des pyramides. Il est vrai que cette portion sensitive s'intrique assez intimement avec les faisceaux pyramidaux, comme l'ont démontré les observations de Debove et Gombault; et que les fibres cérébelleuses venant en ligne directe du cervelet à la protubérance traversent la portion sensitive de part en part. On peut même admettre que les lésions de l'un des systèmes, étant donné leur voisinage, peuvent parfaitement retentir sur l'autre; mais de là à admettre une connexion analogue à celle des faisceaux pyramidaux, il y a loin, et l'observation clinique montre que les troubles sensitifs sont très rares dans les lésions du cervelet. Luys, dans ses observations pathologiques, Brown-Sequard, Ferrier, Vulpian, dans leurs expériences, ont constaté une intégrité absolue de la sensibilité réflexe. Nous devons donc, à défaut de preuves plus péremptoires, regarder le faisceau de Burdach comme indépendant du centre cérébelleux.

VI. — Connexions cérébrales.

Nous ne ferons que signaler les rapports qui peuvent exister entre le cerveau et le cervelet. Ils ont fait l'objet de plusieurs mémoires, dont l'un des plus

complets a été rédigé par Turner en 1855 (1); dans les atrophies d'un des lobes du cervelet, on rencontrerait souvent une atrophie de l'hémisphère cérébral du côté opposé, et réciproquement. Peut-être cette action s'exerce-t-elle par les connexions des pédoncules cérébelleux moyens avec les faisceaux pyramidaux, peut-être par les fibres des pédoncules cérébelleux supérieurs allant au noyau rouge de Stilling. Quoi qu'il en soit, ces rapports pathologiques nous montrent une fois de plus l'influence des actions cérébelleuses sur les actions cérébrales, et expliquent probablement les troubles mentaux rencontrés dans quelques lésions du cervelet.

(1) Turner. *Union médicale*, 1855.

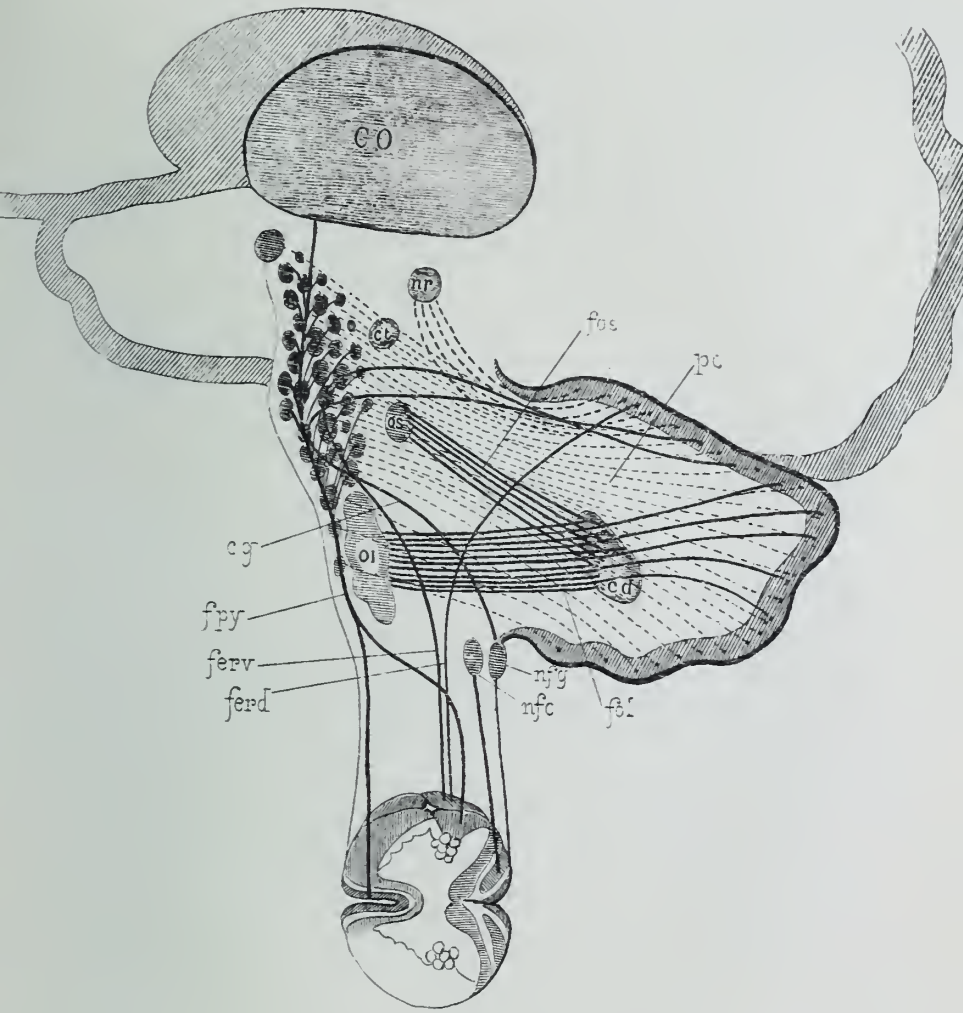

SCHÉMA DES CONNEXIONS CÉRÉBELLEUSES

nfg. — Noyau du cordon de Goll.

nfc. — Noyau du cordon de Burdach.

cg. — Cordon de Goll allant se réfléchir dans les noyaux pyramidaux et de là dans le cervelet.

ferd. — Faisceau cérébelleux (portion dorsale) allant directement dans le cervelet.

ferv. — Portion ventrale du faisceau cérébelleux allant se réfléchir dans les noyaux protubérantiels.

fpy. — Faisceaux pyramidaux et leurs connexions avec les faisceaux transverses du cervelet *pc.*

fol. — Faisceau olivaire allant du corps denté et de l'écorce du cervelet à l'olive intérieure.

fos. — Faisceau olivaire supérieur.

CHAPITRE IV

H. — Faits et particularités cliniques en rapport avec les connexions cérébelleuses.

Sommaire. — État souvent latent des lésions cérébelleuses.

Troubles de l'équilibre. Différenciation de la titubation et de l'ataxie (Duchenne) — Association des deux phénomènes par envahissement secondaire des cordons pyramidaux.

Troubles de la parole. Glosso-ataxie de Jaccoud, anarthrie de Leyden.

Vertiges. Ils provoquent ou augmentent la titubation (Duchenne).

Troubles de l'ouïe. Le nerf auditif, comme organe périphérique de l'équilibre (exp. de Flourens), Bechterew.

Troubles de la vue. Fréquents. Expériences de Duval et Laborde.

Étiologie de l'atrophie cérébelleuse. Maladies infectieuses, origine congénitale. Ses rapports avec la maladie de Friedreich (Kirkoff, Menzel, Hammond).

Nombreuses sont les observations de lésions du cervelet dont les symptômes sont restés absolument latents et qui ne se décelaient à l'examen clinique par aucun signe appréciable. Le cervelet est en effet un des organes les plus tolérants vis-à-vis des altérations

dont il est le siège, soit parce que sa physiologie et sa séméiologie sont encore très incomplètement connues, soit parce que le retentissement de ses lésions sur les régions voisines est très lent à se produire. Toujours est-il que les symptômes produits par ses altérations sont toujours des symptômes moteurs, absolument en rapport avec les connexions qu'il affecte. On peut aussi émettre l'hypothèse que ces signes révélateurs ne se montrent que lorsqu'il y a dégénérescence secondaire des faisceaux pyramidaux, si légère qu'elle soit, puisque celle-ci se montre dans presque tous les cas de lésions cérébelleuses.

Quoi qu'il en soit, les lésions du cervelet ont leur symptomatologie à elles, quelquefois assez caractéristique pour qu'on puisse établir un diagnostic basé sur des données absolument certaines. Duchenne, de Boulogne, a très bien étudié le type clinique du cérébelleux; on observe tout d'abord, dit-il, une titubation sans incoordination motrice pendant la station et la marche. C'est le phénomène que nous allons décrire en premier lieu.

1° *Troubles fonctionnels de l'équilibre statique et de la marche chez les cérébelleux.* — Nous empruntons les grands traits de cette description à Duchenne, de Boulogne. Il faut examiner les cérébelleux dans la station debout et pendant la marche.

A. Dans la station debout. Dès que le cérébelleux commence à tituber, son corps oscille en tous sens, soit latéralement, soit d'avant en arrière, et *vice versâ*. Il semble se balancer comme un homme ivre et s'y abandonne mollement.

Les ataxiques ont, au contraire, des oscillations brusques, plus rapides. Duchenne compare l'ataxique debout à un danseur qui sans balancier veut se tenir sur une corde raide. Si les membres inférieurs sont nus, on voit leurs muscles se contracter fortement et brusquement et pendant un espace de temps très court.

Ces contractions sont instinctives autant que volontaires : au début de l'incoordination, le malade oscille très légèrement, sans qu'il en ait conscience (contractions instinctives) ; mais dès qu'il a conscience de la perte de son équilibre, on le voit s'en préoccuper sans cesse dès qu'il se tient debout, et faire pour le conserver des efforts qui l'épuisent bientôt. Aussi, ne peut-il se tenir longtemps debout sans éprouver de la fatigue.

B. Fait-on marcher un cérébelleux, les oscillations augmentent d'étendue, il décrit des zigzags variés et a de la tendance à se laisser aller toujours du même côté ; il semble qu'il soit entraîné latéralement par le poids de son corps, quelquefois même il tombe de ce côté. Malgré cette titubation, le plus souvent il marche à petits pas, penché en avant ou sur un côté ; il ne projette pas ses jambes comme l'ataxique et ne frappe pas le sol du talon.

L'ataxique marche habituellement droit devant lui, en vacillant, mais sans décrire de zigzags ; les oscillations présentent les mêmes caractères que dans la station debout, quoique plus augmentées. Il est très inquiet et regarde continuellement ses pieds et le parquet. Enfin, l'harmonie des muscles antagonistes

venant à manquer, les oscillations deviennent plus grandes et le membre retombe brusquement en frappant sur le sol du talon.

Tels sont les phénomènes que l'on observe lorsque la lésion est limitée au cervelet; mais lorsque la dégénérescence a envahi les faisceaux pyramidaux de la protubérance, il s'y surajoute des phénomènes d'ataxie motrice et de paralysie.

Ainsi, dans une observation de Dunn (1), la malade est atteinte d'une hémiplégie droite imparfaite. Les muscles du bras et de la jambe répondaient encore aux ordres de la volonté; avec sa main droite la malade pouvait saisir fortement un objet quelconque, et elle le tenait aussi longtemps que ses yeux et son attention étaient fixés sur lui, mais si les regards étaient détournés, si l'attention était suspendue, elle laissait choir l'objet sans en avoir conscience.

Ces phénomènes d'hémiplégie et de spasme se retrouvent dans les observations de Schultze et de Menzel que nous publions plus loin.

2° *Troubles de la parole; paralysie labio-glosso-laryngée* (glosso-ataxie). — Les troubles de la parole sont très fréquents dans les lésions du cervelet; il s'agit le plus souvent d'une difficulté dans l'articulation des mots; quelquefois la paralysie de la langue et des lèvres est associée à celle du larynx et du voile du palais. Nous avons noté plus haut la raison anatomique de ces symptômes.

Nous avons nous-même publié une observation

(1) R. Dunn. *An Essay on physiological psychology*, London, 1858.

de paralysie pseudo-bulbaire d'origine cérébelleuse, dans *Lyon médical*, 20 avril 1890. Ces phénoménes avaient d'abord été signalés par Nothnagel et par Jaccoud ; pour ce dernier auteur, il existe une incoordination des mouvements de l'articulation analogue à celle des autres mouvements volontaires : c'est la glosso-ataxie.

3° *Vertiges et troubles de l'ouïe et de la vue.* — Nous rapprocherons dans notre étude ces trois ordres de symptômes parce que certains auteurs ont établi entre eux un certain lien de parenté.

Les cérébelleux disent habituellement que la tête leur tourne et qu'ils voient les objets tourner autour d'eux : c'est à cela qu'ils attribuent leur défaut d'équilibre ; ils ont donc une titubation d'origine vertigineuse tout à fait indépendante de l'incoordination des mouvements (Duchenne, de Boulogne).

Dans l'ataxie locomotrice, il n'y a pas de vertiges ; les troubles de l'équilibration ne sauraient donc leur être attribués. Les ataxiques rapportent le défaut d'équilibration à leurs jambes, les cérébelleux à l'alourdissement de leur tête.

Ces tournoiements de tête sont parfois accompagnés d'éblouissements : la vue se trouble ; quelquefois même il y a des nausées et des bourdonnements d'oreille.

Ces troubles de l'ouïe ont été assez fréquemment notés dans les lésions du cervelet, et cette coïncidence a fait admettre un rapport direct entre le nerf auditif et l'organe central de l'équilibre. Nous avons laissé

de côté dans notre étude anatomique la question des origines cérébelleuses de l'auditif, parce que rien dans nos observations ne nous démontrait cette connexion. On sait cependant que Flourens, ayant détruit les canaux demi-circulaires du labyrinthe membraneux chez les animaux, a observé des troubles moteurs absolument analogues à ceux qu'entraîne l'ablation des diverses portions du cervelet ; bien plus, Bechterew a vu des troubles de l'équilibre à la suite des lésions de la substance grise du troisième ventricule, de l'étage supérieur du pédoncule cérébral, du corps restiforme.

Aussi, cet auteur admet-il que toutes ces régions présentent des organes qui, sous le rapport fonctionnel, sont en relation intime avec le cervelet considéré comme organe central de l'équilibre du corps. Ces « organes périphériques de l'équibre » ne sont pas des centres exclusivement réflexes, car leurs lésions s'accompagnent de désordres très marqués de nature subjective, sous forme de vertige. Dans ces cas, ajoute Bechterew, on ne saurait interpréter le vertige par des troubles moteurs qui surviendraient comme le résultat de ces lésions ; il est donc évident que son apparition implique chez les organes de l'équilibre, outre une action réflexe, le rôle d'intermédiaire servant à la perception de sensations particulières (sensation de position du corps dans l'espace).

On pourrait en dire autant du nerf optique qui passe pour fournir au cervelet certaines sensations qui aident à l'équilibre du corps. La névrite optique a été notée assez fréquemment dans les lésions du

cervelet. D'autre part, Mathias Duval et Laborde ont réalisé expérimentalement une dissociation des mouvements oculaires, par suite d'une lésion portant sur le cervelet ou les fibres cérébelleuses : l'œil droit par exemple est attiré en haut et en dehors, tandis que l'œil gauche est attiré en bas et en dehors (double strabisme divergent). Il est donc possible que soit le nerf optique, soit les nerfs moteurs de l'œil agissent dans le même sens que le nerf auditif, par rapport à l'équilibre du corps; on sait d'ailleurs que dans l'ataxie locomotrice, l'occlusion des yeux exagère notablement l'incoordination, peut-être les troubles oculaires agissent-ils de même sur la titubation cérébelleuse. Duchenne, de Boulogne, a observé assez souvent une diplopie et un strabisme non paralytique pendant le regard fixe.

4° *Étiologie de l'atrophie cérébelleuse.* — Avant de terminer cette étude clinique, nous devons signaler une particularité qui donne une signification toute spéciale aux rapports du cervelet avec les cordons de Goll en particulier. Dans nos observations, nous remarquons que tantôt la maladie a débuté à la suite d'une maladie infectieuse (fièvre typhoïde), ou d'une intoxication (alcoolisme), que tantôt elle a débuté dans le jeune âge et paraît congénitale. L'explication de la première étiologie a été fournie il y a quelques années, par M. le professeur Pierret (1); quant à la

(1) *Thèse de Belous.* Étude sur les phénomènes morbides liés à l'action exercée par les maladies infectieuses sur les centres nerveux. Thèse de Lyon, 1888.

seconde elle nous paraît comporter une signification spéciale au point de vue morphologique. Kirkoff avait déjà remarqué la similitude des parties cérébelleuses atrophiées avec certains stades de leur développement embryonnaire, et il était arrivé à cette hypothèse que l'atrophie cérébelleuse peut se développer sur une base embryogénique, se compliquer de sclérose et conduire à des troubles de la motilité.

Menzel est encore plus précis, et admet d'une manière positive un arrêt de développement du cervelet, du bulbe et de la moelle vers le septième ou huitième mois; arrêt de développement constituant une prédisposition à une sclérose postérieure. Étudiant le cas d'atrophie cérébelleuse qu'il a publié, il remarque l'absence congénitale des cellules de Purhinje plutôt que leur atrophie. Comme la lésion cérébelleuse était accompagnée des lésions médullaires de l'ataxie héréditaire de Friedreich, il admet que les cordons postérieurs, le faisceau cérébelleux, le faisceau pyramidal croisé ont été le siège d'atrophie congénitale parallèle, puis de sclérose consécutive.

Hammoud avait même pensé à une relation causale entre les lésions cérébelleuses et la maladie de Friedreich (1).

Sans émettre une proposition aussi catégorique, il ne serait pas impossible que le cervelet, organe central de l'équilibration et le cordon de Goll, son organe périphérique le plus important, eussent dans leur développement embryogénique et dans leur

(1) Hammond. *Journal of nerv. et mental disease,* 1882.

tendance à la sclérose, une marche et une action parallèles qui les associent au point de vue pathologique comme ils le sont déjà au point de vue physiologique. Les mêmes raisons seraient valables pour le faisceau cérébelleux, destiné aussi à conduire les impressions centripètes de l'équilibration. Quant aux lésions du faisceau pyramidal dans l'ataxie de Friedreich, peut-être peut-on les expliquer par une dégénérescence descendante produite par la lésion du pédoncule cérébelleux moyen avec lequel leur connexion est évidente. L'absence de troubles de la sensibilité dans l'ataxie héréditaire implique l'intégrité absolue des faisceaux sensitifs, dont nous avons déjà noté l'indépendance vis-à-vis du centre cérébelleux.

OBSERVATIONS

Observation I (*in extenso*).

Atrophie du lobe gauche du cervelet. — Apoplexie méningée. — Mort. — Autopsie. — Atrophie du pédoncule cérébelleux supérieur gauche, de l'olive et du corps strié du côté droit, par M. Ed. Lallement, interne des hôpitaux de Paris.

Bull. de la Soc. anat., avril 1862.

Georges (François-Marie), âgé de 53 ans, né à Provenchères (Vosges), commissionnaire, tombe sur la voie publique le 16 avril 1862, privé de sentiment et de mouvement; il est transporté chez un pharmacien, où il est saigné, puis à l'hôpital Lariboisière, salle Saint-Charles n° 4.

Il est plongé dans le coma, la face pâle, la respiration normale, le pouls un peu fréquent; pas de vomissements. En piquant les différents points du corps, on constate à droite une paralysie et une insensibilité absolue; à gauche, on obtient quelques mouvements de réaction. Il meurt à 11 heures et demie du soir, huit heures après la chute.

Ceorges, commissionnaire de son état, avait l'apparence d'une forte constitution; il était doué de la force musculaire ordinaire aux gens de sa profession ; sa démarche habituelle

était lente, mais non chancelante ; on n'avait jamais observé chez lui quelque chose de spécial du côté des mouvements ou des sens, à part un certain degré de surdité. Il savait lire, écrire, et paraissait jouir d'une intelligence ordinaire ; seulement, depuis quelques années, il avait contracté l'habitude de l'eau-de-vie, de sorte qu'il semblait abruti sous l'influence de l'alcool. Il est né de son mariage trois enfants, une fille et deux garçons, jouissant d'une bonne santé.

L'hiver dernier, il eut des panaris aux mains ; obligé de cesser son travail, il tomba dans la misère ; cependant il avait repris son travail habituel ; quelques instants avant de tomber, il fut aperçu plus affaissé que d'ordinaire, la face congestionnée.

L'*autopsie* ne fut faite que le 19 avril. Immédiatement au-dessous de la dure-mère, se trouve un épanchement sanguin siégeant à l'union du tiers postérieur avec les deux tiers antérieurs de la face supérieure de l'hémisphère cérébral gauche : le sang, à demi-fluide, forme une plaque elliptiqne longue de 6 centimètres ; à ce niveau, la substance cérébrale paraît légèrement déprimée. Les méninges, surtout à la convexité du cerveau, sont fortement congestionnées ; elles sont un peu opalines dans les points correspondants aux sinuosités qui séparent les circonvolutions ; les glandes de Pacchioni sont très développées.

L'ouverture de la tente du cervelet laisse écouler une certaine quantité de liquide séreux légèrement lactescent. La crête occipitale interne est fortement déviée à gauche, avec l'insertion de la faulx du cervelet.

Ce qui frappe au premier abord, c'est l'absence de l'hémisphère cérébelleux gauche.

Quant au cerveau, vu par sa face convexe, il ne présente rien à noter ; son volume est normal, parfaitement symétrique. Dimension transversale de la partie la plus postérieure de la scissure de Sylvius au bord interne de l'hémisphère, de chaque côté, 10 centimètres ; longueur du bord interne de l'hémisphère gauche, 27 cent. 5 ; longueur du bord interne de l'hémisphère droit, 26 centimètres.

Cette différence de longueur tient à ce que le lobe occipital gauche descend un peu plus bas, en raison du vide déterminé par le peu de volume de l'hémisphère cérébelleux correspondant. L'extrémité postérieure de ce lobe occipital gauche forme un angle trièdre bien coupé, tandis que celle du côté droit est mousse.

Les circonvolutions, parfaitement dessinées, sont séparées par des sillons de profondeur normale.

La face inférieure de l'encéphale est remarquable par l'irrégularité de sa partie postérieure. En effet, on s'aperçoit immédiatement que le cervelet est incomplet, que son lobe gauche manque presque entièrement, et que, de plus, il y a défaut de symétrie dans la position de l'isthme de l'encéphale, qui semble repoussé par la portion existante du cervelet vers le vide qui existe à gauche, de telle sorte que le diamètre longitudinal médian du cerveau fait un angle de 20° avec le sillon médian de la protubérance et du bulbe. Ces deux dernières régions sont d'ailleurs très bien conformées.

Cervelet. — *Face supérieure.* — En soulevant le lobe occipital gauche du cerveau, on voit que l'hémisphère cérébelleux correspondant est absent, de telle sorte qu'entre la scissure hémisphérique on voit la saillie sillonnée transversalement du vermis superior ; mais tandis qu'à droite elle se continue en formant un plan incliné en bas et en dehors avec la face supérieure de l'hémisphère cérébelleux droit, à gauche elle est coupée à angle droit ; ainsi dans cette position, le cervelet représente une pyramide triangulaire dont le sommet est dirigé à droite, la base à gauche, dépassant de 1 centimètre la ligne médiane, et répondant au lobe manquant.

Face inférieure. — Le lobe droit est bien conformé ; mais un sillon analogue aux sillons du premier ordre le sépare seulement du lobe médian, qu'on ne peut déterminer qu'en le recherchant à la face supérieure de l'organe. Il résulte de l'absence de la dépression interhémisphérique que le lobe

droit du cervelet, qui paraît exister seul, est plus large qu'à l'état normal. La face convexe, irrégulièrement quadrilatère, mesure 7 centimètres transversalement, et 6 centimètres longitudinalement (du lobule du pneumogastrique au bord postérieur).

J'arrive au lobe gauche atrophié : il est réduit à une petite masse du volume d'une grosse noisette, appendu à la partie latérale de la protubérance, et continu avec le pédoncule cérébelleux moyen en avant ; sa direction est oblique en dehors et en arrière ; son grand axe mesure 23 millimètres.

Le lobe atrophié est séparé en arrière du reste du cervelet par un vaste hiatus qui laisse à découvert presque toute la face inférieure de l'extrémité occipitale de l'hémisphère cérébral gauche. Le sommet de l'angle qui forme ce hiatus laisse apercevoir le quatrième ventricule et le pédoncule cérébelleux supérieur.

Le tubercule que représente cet hémisphère cérébelleux atrophié est séparé en deux portions par un sillon transversal peu profond. La partie antérieure à ce sillon est placée au-dessous du pédoncule cérébelleux moyen, et représente fidèlement le lobule du pneumogastrique ; en effet, elle est placée exactement en dehors de la fossette olivaire du bulbe, en dehors et en avant de l'origine des nerfs pneumogastriques ; en avant et en dedans se trouvent les origines des nerfs facial et auditif. La partie placée en arrière de ce sillon transversal répond à l'amygdale ; elle semble recevoir le pédoncule cérébelleux supérieur.

Le pédoncule cérébelleux moyen gauche est atrophié relativement au pédoncule du côté opposé. Le pédoncule supérieur n'est représenté que par quelques fibrilles excessivement délicates et grêles.

L'examen plus intime de l'encéphale fut fait en commun avec M. Luys, et nous constatons :

1° Un sablé très prononcé de la substance cérébrale, quelques apoplexies capillaires disséminées dans la couche grise des circonvolutions ou dans la substance médullaire ; toutes

ces lésions doivent être rapportées à l'affection qui a emporté le malade.

2° Le lobe droit du cervelet présente à la coupe un corps rhomboïdal bien développé; le lobe atrophié offre un centre médullaire bien manifeste, entouré d'une mince couche grise dans laquelle on ne peut distinguer de ramifications blanches. Au centre, se trouve une ligne jaunâtre, trace du corps rhomboïdal; mais il est impossible d'apprécier sa composition.

Le pédoncule supérieur gauche est très évidemment atrophié; on voit bien ses fibres se rendre dans le centre médullaire, mais on ne peut décider si une partie ne se rend pas dans celui du côté opposé.

Une coupe transversale pratiquée sur l'isthme immédiatement au-dessus du quatrième ventricule montre les deux lunules de substance blanche formées par le prolongement des pédoncules cérébelleux; mais tandis que celle du côté droit (côté sain) mesure 9 millimètres dans le sens antéro-postérieur, celle du côté gauche n'a que 7 millimètres.

Une autre coupe transversale passant au-dessus des tubercules quadrijumeaux, c'est-à-dire au niveau de l'entrecroisement de ces pédoncules supérieurs, fait voir les deux noyaux rouges de Stilling dans lesquels, comme on peut s'en assurer, les fibres des pédoncules cérébelleux supérieurs vont se perdre; ces deux amas de substance grise sont inégalement atrophiés; le noyau gauche mesure dans son diamètre antéro-postérieur 10 millimètres, et transversalement 7 millimètres; le noyau droit ne donne que 8 millimètres pour la première dimension et 6 millimètres pour la seconde. Ce dernier est donc manifestement atrophié.

3° Par des coupes horizontales successives de haut en bas des hémisphères cérébraux, nous arrivons jusqu'à la substance grise des corps striés. Leur développement est peu près le même de chaque côté, ainsi que l'intensité de la coloration de leurs zones, d'un jaune séreux; cependant, tandis que le diamètre longitudinal du corps strié gauche est de

63 millimètres, celui du côté droit n'est que de 55 millimètres; de plus, dans ce dernier, les fibres rayonnantes antérieures ont une direction oblique moins accusée que celles du côté opposé.

Il y a donc encore dans les corps striés une atrophie croisée par rapport à celle du cervelet, comme celle des noyaux de Stilling.

4° Une coupe transversale du bulbe rachidien montre l'olive gauche beaucoup mieux développée que celle du côté droit, l'atrophie olivaire est donc encore croisée relativement à la lésion du cervelet.

En résumé, atrophie de l'hémisphère gauche du cervelet; atrophie des pédoncules cérébelleux moyen et supérieur correspondant; atrophie des fibres émanées de ce dernier dans tout leur trajet, après leur entrecroisement; atrophie du corps strié droit, de l'olive du côté droit, c'est-à-dire du côté opposé à celle du cervelet.

Je crois que cette atrophie du cervelet est un arrêt de développement, d'agénésie, car on ne trouve aucune trace d'une production morbide quelconque ayant déterminé une compression de l'hémisphère cérébelleux. La déviation à gauche de la crête occipitale interne, de la protubérance et du bulbe, l'augmentation de volume de l'extrémité du lobe occipital gauche du cerveau, prouvent seulement que tous ces organes se sont déviés du côté où ils trouvaient une place libre, et le surplus de cet espace était comblé par de la sérosité. Cette symétrie est encore plus facile à comprendre par l'hypertrophie relativement à la normale du lobe droit (sain) du cervelet.

Cette observation est remarquable à plusieurs titres :

1° Par la conservation de toutes les facultés, non seulement de l'intelligence et des sens, mais encore des facultés motrices et génésiques qu'on a rapportées

spécialement au cervelet, malgré un arrêt de développement d'un lobe entier de cet organe.

2° Par l'atrophie de toutes les fibres nerveuses qui, émanées de ce lobe, vont se rendre à l'encéphale par l'intermédiaire du pédoncule cérébelleux supérieur, à l'olive par le pédoncule cérébelleux inférieur, et la disposition même des parties atrophiées vient le confirmer, le trajet de ces fibres, qui de l'hémisphère cérébelleux vont au corps strié d'une part, à l'olive d'autre part, et du côté opposé de l'encéphale, faits qui sont en accord avec les recherches anatomiques de M. Luys sur la direction et la marche des fibres nerveuses encéphaliques.

Observation II (*in extenso*).

Note sur un cas d'atrophie périphérique du cervelet avec lésion concomitante des olives bulbaires, par M. Pierret.

Archives de physiologie, 1872.

Nauche, veuve Maupertuis, 61 ans, entrée à la Salpêtrière en 1864, vient mourir à l'infirmerie dans le service de M. Charcot, le 13 décembre 1872, foudroyée par une hémorrhagie intra-céphalique.

Cette malade avait présenté pendant la vie des symptômes remarquables, dont nous donnons ici le résumé.

A l'âge de 4 ans, N..., à la suite d'une peur, fit une chute à la renverse avec perte de connaissance, accident qui fut suivi d'une maladie qui dura un an et dont la guérison ne fut jamais complète. En effet, à partir de ce moment, N... ne put ni marcher ni grimper comme les autres enfants; elle avait souvent mal à la tête, se tenait debout difficilement, tombait pour la moindre cause et parlait avec embarras. En

même temps, tout le corps était par instants le siège de tremblements manifestes.

Dès cette époque, les médecins qui virent l'enfant s'accordèrent à la considérer comme incurable. Néanmoins, N... se développa presque régulièrement, les règles apparurent vers 13 ans, pour se reproduire ensuite tous les quinze jours avec une grande abondance, et malgré son infirmité, N... trouva un mari, qui mourut sans lui laisser d'enfants.

Entrée à la Salpêtrière, la malade présentait à un haut degré les phénomènes de la titubation cérébelleuse. Elle manquait d'équilibre à tout moment, et avait une tendance invincible à aller à droite. Le tremblement qui agitait ses membres la rendait incapable de se servir d'une canne. L'intelligence était saine, bien que la mémoire fût affaiblie. La vue n'était pas très bonne, mais la malade se plaignait seulement d'avoir quelquefois des voiles devant les yeux.

La sensibilité était un peu altérée aux mains, car elle se plaignait de ne pas bien sentir ce qu'elle tenait; la main gauche était d'ailleurs très faible.

A la moindre contrariété, N... était prise de véritables attaques de convulsions, d'autres fois elle éprouvait seulement des raideurs tétaniques dans les membres inférieurs et dans les muscles des mâchoires. Le plus souvent elle vomissait avant ou après ces attaques. L'embarras de la parole était resté manifeste.

N... entra à l'infirmerie le 12 décembre 1871, dans un état de coma complet, dont elle ne sortit point. La mort eut lieu le lendemain.

Autopsie. — Nous laissons volontairement de côté tous les détails de l'autopsie se rapportant à la description de l'hémorrhagie cérébrale qui avait causé la mort. Nous ferons remarquer, néanmoins, que dans l'hémisphère droit, au niveau du point qui unit le lobe sphénoïdal au lobe occipital, il existait aussi un foyer hémorrhagique ancien.

Le cervelet est très petit, très dur, les tubercules quadrijumeaux ne présentent rien de particulier. D'un autre côté,

les bandelettes optiques, le chiasma et les nerfs optiques n'offrent ni coloration grise, ni diminution de volume appréciable. La diminution de volume du cervelet porte surtout sur le diamètre vertical; le transversal était à peu près normal.

Le cervelet, avec le bulbe et la protubérance, pèse 85 grammes.

En arrière l'espace sous-arachnoïdien postérieur est considérablement élargi et rempli d'une quantité très notable de liquide séreux.

Les méninges de la face inférieure sont très fortement adhérentes, épaisses, mais n'entrainent pas de substance nerveuse quand on les détache; en outre, elles sont infiltrées par place d'un liquide séro-sanguin.

Les fosses cérébelleuses inférieures ont à peu près exactement les dimensions du cervelet, l'épaisseur de l'occipital à leur niveau est normal; mais de chaque côté de la protubérance occipitale interne, se voient sur l'os des orifices vasculaires très nombreux et très larges.

La déformation du cervelet est surtout apparente à la face inférieure, où l'atrophie inégale des différents segments donne naissance à un certain nombre de sillons demi-circulaires dont le fond est constitué par les lamelles les plus atrophiées.

A la loupe, la substance des deux lobes latéraux est d'un blanc jaunâtre presque uniforme; c'est à peine si la substance médullaire tranche un peu sur la corticale par une teinte un peu plus blanche. Au toucher, consistance dure, élastique, comme squirrheuse. Peu de vaisseaux apparaissent à la loupe, pas de lésions en foyer. Le lobe moyen présente les mêmes lésions que les lobes latéraux, sauf les lamelles les plus inf rieures qui ont l'aspect et la consistance de la substance cérébelleuse normale.

Protubérance peu volumineuse, symétrique.

Bulbe régulier.

La moelle ne présente ni déformation, ni atrophie.

Examen microscopique : cervelet. — Sur des coupes pratiquées dans différentes directions, on remarque tout d'abord ce fait que l'atrophie intéresse principalement la substance grise corticale, dont les lamelles sont très petites, minces, serrées les unes contre les autres et très adhérentes au corps de l'organe.

Les méninges, pie-mère et arachnoïde adhèrent entre elles et semblent en outre confondues avec la surface des circonvolutions cérébelleuses qui sont elles-mêmes comme soudées entre elles par un tissu fibreux très résistant, contenant des vaisseaux épaissis et tortueux.

Les autres détails sont consignés au chapitre III, dans la description de la figure 1, qui représente une lamelle de ce cervelet atrophié.

Observation III (résumée).

Sur un cas d'atrophie du cervelet, par Giuseppe Seppili.
Rivista sperimentale di frenatria, 1879.

Commémoratifs. — M. A..., 32 ans, d'une intelligence peu éveillée, de constitution débile et lymphatique; les règles furent tardives et irrégulières. A 18 ans, elle eut une pleuro-pneumonie gauche, et à 28 ans, une fièvre typhoïde très grave. Pendant la convalescence de la fièvre typhoïde, se développa un tremblement général avec incoordination de tous les mouvements; elle marchait en titubant, et était incapable de porter les objets avec sûreté et précision. Les facultés mentales se troublèrent (incohérence dans les idées, hallucinations).

La malade se plaignait souvent d'une douleur fixe à la nuque; elle ne fut jamais sujette ni aux convulsions ni aux paralysies. Les troubles mentaux s'exagérèrent de plus en plus, elle perdit le sommeil et l'appétit, la dénutrition augmenta rapidement. Enfin, elle entra à l'hôpital le 30 mai 1879.

Examen et marche. — L'amaigrissement au moment de son entrée était considérable. Elle marchait avec incertitude et tombait facilement. Les globes oculaires offraient une mobilité extraordinaire, les muscles des membres supérieurs et de la tête étaient en proie à des mouvements continuels et incoordonnés.

Elle manifestait des idées délirantes sans liaison, avait la parole tremblante.

Elle mourut le 17 juin 1879.

Fonctions de relation. — Du côté de la *motilité*, on notait un désordre continuel des muscles du corps, des contractions cloniques des deux moitiés du visage, la rotation des bulbes oculaires, l'élévation et l'abaissement alternatif de la mâchoire, la rétraction de la langue.

Les muscles du cou étaient rigides, contractés, ainsi que ceux du thorax, qui se dilatait peu. Les membres supérieurs étaient fléchis et contracturés, ils présentaient continuellement des mouvements ataxiques et avec une extraordinaire rapidité étaient portés tantôt en avant, tantôt de côté; plus particulièrement c'était les doigts qui se contournaient de la façon la plus variée. Cette ataxie était encore plus apparente dans les mouvements volontaires. Les membres inférieurs offraient une demi-flexion avec légère contracture, et de temps en temps quelques contractions isolées des muscles du mollet.

L'examen de la marche n'a pu être fait.

La *sensibilité générale* était intacte, quant à la sensibilité à la douleur et aux réflexes, elle était exagérée dans les périodes d'excitation de la malade. Une piqûre, le chatouillement suffisaient à produire une réaction très vive. Les réflexes rotuliens étaient exagérés.

Il n'y avait rien du côté des organes des sens.

Fonctions psychiques. — Il y avait des périodes d'excitation alternant avec des périodes de calme. La physionomie prenait une attitude contractée, un état anxieux quand quelqu'un approchait la malade, puis elle retombait dans un état

de demi-stupeur pendant lequel elle restait muette et immobile, tantôt avec un certain degré d'intelligence ordonnée.

Dans les périodes de calme, elle prononçait quelquefois bien les mots, d'autres fois éprouvait une grande difficulté et balbutiait.

Le sentiment de la pudeur ne faisait pas défaut.

Les sentiments affectifs étaient bien développés.

Fonctions de la vie végétative. — La malade était atteinte d'une entérite catarrhale chronique. Quelques jours après son entrée, elle contracta une pneumonie de la base droite, et mourut le 17 juin 1879.

Les urines étaient normales.

Autopsie. — Le crâne a une épaisseur normale; les sutures sont incomplètement ossifiées. Les différentes fosses de la base sont symétriques, la fosse postérieure contient beaucoup de sérosité.

Les hémisphères cérébraux pèsent 1,080 grammes; la pie-mère se détache facilement de leur surface. Les circonvolutions sont bien dessinées, la substance grise est pâle, la blanche présente çà et là quelques points rouges.

Le cervelet est atrophié et induré, il ne pèse que 56 gr. Extérieurement, les deux hémisphères sont symétriques; la pie-mère est notablement épaisse, mais facile à détacher. Les circonvolutions sont amincies; le vermis est moins altéré que les lobes latéraux.

En faisant des coupes des lobes latéraux, on éprouve une grande résistance, la substance grise est réduite à un mince stratus de couleur pâle. Le noyau denté est aussi très atrophié. Dans le vermis, l'arbre de vie est distinct et présente une épaisseur un peu au-dessous de la normale.

La protubérance, le bulbe, la moelle ne paraissent pas altérés.

Le poumon droit présente son lobe inférieur atteint d'hépatisation rouge. Le cœur est de volume normal et présente des fibres musculaires pâles, jaunâtres.

Les autres organes sont normaux.

Examen microscopique. — Les préparations sont faites par dilacération et sections en plusieurs sens. Quelques points des lobes latéraux offrent une résistance assez marquée à la dilacération, surtout dans les parties périphériques.

Au microscope, les bords des circonvolutions ne sont pas nets comme normalement, mais présentent une quantité de fibrilles s'enchevêtrant de diverses façons; de beaucoup d'entre elles se détachent de petits corps arrondis contenant un noyau rond granuleux. Les cellules de Purkinje sont absentes dans la plus grande partie des circonvolutions, atrophiées en d'autres points; dans quelques rares cellules le cylindre-axe se trouve représenté par un tractus très bref. Dans le vermis, la dilacération est plus facile, les cellules de Purkinje sont plus abondantes, mais leur contenu est granuleux.

Les stratus gris et granuleux des circonvolutions sont très amincis. En procédant de l'extérieur à l'intérieur, dans la couche la plus périphérique de l'écorce, se distingue un bord épais, brillant, constitué par des corps de forme ovale, granuleux, avec des prolongements nombreux. Ces prolongements en se relevant prennent une direction verticale, et, réunis en petits faisceaux, traversent comme des rayons le stratus gris et granuleux. Çà et là se rencontrent des noyaux ronds entourés d'une mince couche de protoplasma. Quant à la couche des cellules de Purkinje, qui sépare le stratus gris ou nucléaire du stratus granuleux ou rouillé, elle est remplacée en grande partie par le tissu connectif aréolaire déjà décrit; elles sont représentées en quelques endroits par de petits corps ovalaires d'aspect granuleux, dont on ne reconnait ni le prolongement central ni les prolongements périphériques.

La couche rouillée est très amincie, remplacée par des faisceaux de fibrilles dans les mailles desquels on trouve des granulations moins abondantes que dans les cas normaux. La couche médullaire a elle aussi un aspect finement

réticulé ; elle renferme de nombreuses cellules arachniformes pourvues de nombreux prolongements ; il y a peu de fibres nerveuses.

Le corps denté est très aminci ; ses cellules nerveuses y sont plus petites et plus rares que normalement.

Les vaisseaux des méninges ont leurs parois épaissies, surtout ceux qui traversent la couche grise. L'espace lymphatique périvasculaire manque complètement.

Observation IV (*in extenso*).

Un cas dans lequel une lésion d'un hémisphère du cervelet était associée à une dégénérescence du corps olivaire du côté opposé (avec planche), William Dudley, M. B. London.

The journal of mental science, 1886.

W. H..., 62 ans, marié, fut admis à l'hôpital West Riding le 8 mai 1884, y mourut le 31 mars 1885.

Commémoratifs. — Depuis sa jeunesse, le malade est sujet à des attaques d'excitation et de violence. Sept ans avant son admission, sa femme l'abandonna à cause de sa mauvaise conduite. Après avoir erré de tous côtés, cherchant de l'ouvrage çà et là comme journalier, bien qu'il fut tisserand de profession, il vint échouer ces quatre dernières années dans un asile, où il entra parce qu'il ne pouvait plus trouver de travail. Tout le temps il fut morose, têtu et parfois tapageur.

Il était manifestement alcoolique.

Sa sœur était imbécile.

État mental à son admission. — Il est excessivement borné, ne connaissant pas les plus simples faits de sa vie, et incapable de supporter une conversation raisonnable. Il ne se rend pas compte de sa position et de ce qui l'entoure, et souvent incapable de comprendre le sens des plus simples questions.

État physique. — Le malade est partiellement paralysé ; le bras gauche est plus faible que le droit, en marchant il traine très nettement la jambe gauche. La langue est ferme, tirée droite hors de la bouche, exactement sur la ligne médiane.

Son articulation est extrêmement difficile, imparfaite et indistincte, mais il n'est pas aphasique.

Après son admission, le patient devint graduellement plus faible et plus insensé. La jambe gauche conservait sa raideur dans la marche; il chancelait et était très sujet à tomber. Ses habits n'étaient généralement pas souillés, mais il souffrait souvent d'incontinence nocturne d'urine.

Le 25 janvier 1885, vers 1 heure, il eut une crise convulsive ressemblant à une attaque épileptique ordinaire. Après l'accès, il put se promener dans sa chambre.

Le 26 janvier, autre accès très violent. Examiné au premier jour, on le trouva plus faible des jambes ; il ne pouvait se tenir et marcher qu'avec beaucoup de difficulté.

Les crises ne revinrent plus, mais la paralysie augmenta, si bien qu'il devint tout à fait incapable de marcher sans aide. Il n'avait pas de contractures.

Examen post mortem. — A l'autopsie, vingt-quatre heures après la mort, on nota les lésions suivantes :

La calotte crânienne est très dense et lourde, la dure-mère adhérente à la voûte. A la face interne de la dure-mère, juste en son milieu et dans les deux bosses postérieures, étaient de minces et mous filaments de fausses membranes, de couleur foncée, presque semblables à du sang coagulé. Il y avait une grande quantité de sérum clair au-dessous de l'arachnoïde, qui était opalescente. Les artères montraient une dégénération athéromateuse très accentuée, et se déchiraient au moindre effort. Les membranes internes étaient très épaisses et se détachaient avec beaucoup de facilité. Les circonvolutions étaient remarquablement atrophiées, surtout dans les lobes pariétal et frontal. Les ventricules latéraux étaient très dilatés. L'écorce grise était diminuée d'épaisseur

et sa striation indistincte. La substance blanche était d'une couleur terne.

Dans l'intérieur du cerveau, il y avait beaucoup de foyers de ramollissement, mais aucun d'eux n'était très étendu. Dans l'hémisphère droit, il y en avait deux dans la couche optique, et un dans la substance blanche au-dessous du milieu de la circonvolution pariétale ascendante. Dans l'hémisphère gauche, un immédiatement derrière la fente orbitaire; un autre enveloppant la partie externe du noyau lenticulaire et le claustrum; et plusieurs dans la couche optique. Dans l'un et l'autre hémisphère, on trouvait plusieurs taches de la grosseur d'un grain de chènevis dans diverses régions de la substance blanche.

Dans *l'hémisphère gauche du cervelet* près de sa partie centrale, et enveloppant le corps denté, existait un foyer de ramollissement de 3/4 de pouce de diamètre, de forme irrégulière et de couleur brun foncé. Les bords étaient fermés et très bien délimités; les tissus de voisinage étaient légèrement teintés et dégénérés. L'olive cérébulleuse gauche présentait une apparence gélatineuse; il n'y avait plus trace à l'œil nu de sa substance grise fertonnée, elle était plutôt ferme et en apparence non diminuée de volume. L'olive droite apparaissait presque normale.

L'encéphale était généralement diminuée de consistance. Il y avait entre 6 et 7 onces de liquide séreux collecté dans la cavité crânienne.

Dans les coupes de la moelle durcie, colorée par l'aniline en bleu foncé, les *corps olivaires* apparaissent à peu près de la même dimension, le corps droit, étant un peu plus petit que le gauche. Dans le gauche, la substance grise festonnée est nettement dessinée. Dans le droit elle est tachée et indistincte, et apparaît d'une teinte plus grossièrement diffuse que la gauche.

Sous un faible grossissement, il y a une grande différence d'aspect des deux côtés. Le corps olivaire gauche est normal, la substance grise montre une bande bleue avec des

bords nettement tracés; les cellules sont normales comme nombre, siège et apparence; le centre est beaucoup moins foncé. On voit les fibres nerveuses converger de la substance grise vers le centre et se rassembler en faisceaux très distincts pour sortir à travers le hile.

La substance grise du corps olivaire droit montre une bande bleue beaucoup plus large et plus confuse, ses bords se perdent graduellement dans le tissu environnant. Comparativement, il y a peu de cellules, et par endroits il n'y en a pas une qui ait une apparence normale; mais la substance présente des granulations grossières qui sont probablement les restes des cellules atrophiées. Quelques-unes des rares cellules qui sont intactes sont plus grandes que celles du côté sain.

Le corps parolivaire et le noyau de la pyramide ne sont pas altérés. Les noyaux de l'hypoglosse et les racines des nerfs sont semblables des deux côtés. Les cellules des noyaux présentent un excès de pigmentation.

Je n'ai pu découvrir aucune autre dégénérescence dans le bulbe ou la moelle épinière.

Observation V (résumée).

Sur un cas d'atrophie du cervelet avec dégénérescences dans la moelle allongée et dans la moelle (vraisemblablement consécutive à l'alcoolisme), par le professeur Schultze, d'Heidelberg.

Virchow's Archiv., 1887.

C'était en juillet 1882, un homme de 39 ans, qui présentait trois symptômes principaux, à savoir :

1° Un diabète insipide avec polydipsie remontant à l'âge de 12 ans;

2° Un trouble très prononcé de la marche. Il oscillait et titubait comme un homme ivre, et devait par suite être soutenu dans la rue pour marcher;

3° Des troubles de la parole; les mots étaient prononcés lentement et en hésitant avec une articulation indistincte. Ce n'était cependant pas un type net de parole scandée; ce n'était pas non plus la parole qu'on observe dans l'atrophie du noyau de l'hypoglosse (paralysie bulbaire amyotrophique); les signes d'atrophie linguale manquaient.

Pas de symptômes de tabes; pas de signe de Romberg.

Sensation de vertige assez prononcée; parfois des maux de tête et des vomissements.

L'intelligence ne s'était pas affaiblie.

Au point de vue de l'étiologie, le malade n'avait jamais eu la syphilis, mais était manifestement alcoolique (il buvait six à dix bouteilles de vin du Palatinat par jour).

La maladie progressant lentement, on consulta le professeur Erb, qui constata du côté de la vue un léger nystagmus, les pupilles restant normales.

Du côté des bras, traces de tremblement dans les mouvements volontaires; marche incertaine et possible seulement avec un aide; station debout normale.

Réflexes patellaires exagérés; pas d'épilepsie spinale. Sensibilité normale.

Trois mois plus tard, l'état du malade s'était aggravé; la faiblesse était plus grande, le tremblement plus évident. Les troubles de la parole allaient toujours en augmentant, de telle sorte que le malade finit par être hors d'état de se faire comprendre. Les céphalalgies deviennent plus fréquentes. La faiblesse dans la marche devint de la paralysie. Finalement, se produisirent des attaques intenses de dyspnée nerveuses et la mort survint dans un de ces accès, le 30 mai 1886.

Il n'y eut jamais d'attaque épileptique.

Autopsie. — Pratiquée le 31 mai 1886, elle montra une atrophie bien nette avec sclérose du cervelet et de la moelle allongée. Macroscopiquement, il n'y avait dans le cerveau et dans la moelle aucune lésion; les artères de la base présentaient les caractères d'une endartérite oblitérante.

Examen macroscopique du cervelet. — Ses dimensions, comparées à celles d'un cervelet sain, étaient singulièrement réduites. Le diamètre antéro-postérieur du vermis avait 3 centimètres (sur des cervelets sains, il présente 4 centimètres à 5 cent. 1/2) ; sa hauteur était de 2 cent. 1/2. Dans sa plus grande largeur, le cervelet mesurait 9 centimètres, tandis que normalement il atteint 11 à 12 centimètres.

La substance médullaire paraît très fortement altérée et l'épaisseur de l'écorce très nettement diminuée. L'atrophie de l'écorce paraît uniforme sur toute l'étendue du cervelet, excepté en quelques points où elle est plus prononcée.

La pie-mère est un peu plus épaissie que normalement.

Examen macroscopique du bulbe et de la protubérance. — La moelle allongée est généralement plus petite que la normale ; on ne distingue aucune plaque de sclérose. L'artère basilaire et les deux vertébrales sont le siège d'endartérite très prononcée ; la vertébrale gauche présente près de son embouchure, dans la basilaire, un rétrécissement qui oblitère presque complètement la lumière du vaisseau ; la vertébrale droite est plus régulièrement épaissie.

Sur la moelle, se montre une coloration anormale dans la région des cordons pyramidaux. Cette teinte, encore faiblement accusée au niveau du renflement cervical, se perd complètement en haut du côté de la moelle allongée, tandis qu'elle est de la plus grande netteté dans toute la région dorsale et perd de nouveau son intensité dans le renflement lombaire.

Examen microscopique : *Cervelet.* — Pratiqué après coloration par la méthode de Weigert, l'examen microscopique révéla une diminution des tubes nerveux ayant son maximum à l'intérieur de la substance blanche centrale. La substance périphérique, située près des circonvolutions, et les circonvolutions elles-mêmes présentent une atrophie très irrégulière. En général, il s'agit d'une diminution et non d'une absence complète de la gaine de myéline, à côté de laquelle on remarque une prolifération névroglique abon-

dante, surtout visible dans les points disposés en foyers ; la névroglie est en certains endroits assez riche en noyaux.

Les vaisseaux et en particulier les artères présentent un épaississement de la tunique interne et de l'adventice ; les espaces périvasculaires sont par endroits remplis de masses abondantes de cellules rondes.

L'écorce cérébelleuse est très pauvre en cellules de Purkinje ; la plupart sont diminuées et atrophiées. Leurs prolongements sont également altérés. De plus, dans la couche des cylindres-axes, on trouve de nombreux débris sanguins sons forme d'amas de pigment colorés en rouge brun. Les gaines de myéline n'ont pas complètement disparu. La couche des grains a peu souffert ; les gaines myéliniques ne sont pas complètement atrophiées, quoique plus rares que sur des préparations normales.

La pie-mère est épaissie ; les vaisseaux sont loin d'être aussi altérés que ceux du cervelet lui-même.

Le vermis présente les mêmes altérations que les hémisphères cérébelleux, peut-être même plus accentuées.

Corps denté. — Il est très altéré ; une grande partie de ses cellules a complètement disparu, les autres sont petites et fortement pigmentées. Les gaines de myéline sont très rares ; mais ce qui frappe le plus, c'est la présence de larges trajets fortement colorés en noir et qui ressemblent à des vaisseaux ; ils sont remplis de dépôts calcaires irréguliers appliqués sur leur paroi et disposés dans l'adventice des grosses artères. Ces altérations sont plus apparentes dans les vaisseaux qui suivent les replis du corps denté.

Dégénérescences secondaires. — Il était impossible d'attribuer la sclérose des cordons pyramidaux et des noyaux du vague et de l'hypoglosse à l'atrophie du cervelet. Pour étudier les autres lésions sûrement dégénératives, telles que celle de l'olive et des noyaux protubérantiels, il faut pratiquer des coupes à différentes hauteurs de la moelle allongée.

1° *A la hauteur de l'entrecroisement des pyramides*, on voit seulement que les pyramides sont plus faiblement colorées, bien qu'elles ne présentent rien d'anormal ; la couche interolivaire est normalement colorée, plus sombre que les pyramides.

Les olives sont petites, leurs lamelles minces ; autour d'elles et à l'intérieur, la substance blanche est plus foncée.

Le corps restiforme est intact, de même que la racine ascendante du trijumeau.

Le noyau de l'hypoglosse est un peu plus faiblement coloré ; il est plus riche en névroglie que normalement. Le noyau du vague est également moins coloré.

2° *Au-dessous du noyau interne de l'acoustique*, les pyramides sont plus fortement colorées que sur la coupe précédente ; la couche interolivaire est également normale ; il y a un peu de décoloration à la partie postérieure de cette région.

La toison de l'olive est nettement atrophiée, en partie décolorée, amincie d'une façon inégale ; les faisceaux remplissant le hile sont en partie profondément décolorés. De plus, il y a une décoloration évidente dans la moitié postérieure du raphé, aussi bien que dans les régions voisines du corps restiforme, dont la moitié externe est intacte.

On trouve en outre une zone de décoloration ayant la forme d'un croissant et qui suit la direction des fibres arciformes allant du corps restiforme à l'olive. Elle est séparée de la pie-mère par les faisceaux normalement colorés des fibres arquées externes. La partie antérieure de cette zone s'appuie à la partie postérieure de la toison de l'olive.

Les noyaux de l'hypoglosse sont faiblement colorés et par conséquent atrophiés.

Dans la région interolivaire, il y a beaucoup moins de faisceaux à myéline ; les faisceaux transversaux qui vont directement à travers le raphé d'une olive à l'autre sont également diminués de nombre. Le hile et les irradiations intraolivaires sont extraordinairement appauvries en substance

myélinique. Les fibres arciformes qui entourent les olives manquent en grande partie.

Toutes ces régions sont par contre très riches en névroglie, et la plupart des petits troncs artériels sont très épaissis et bourrés de cellules.

3° *A la hauteur de l'entrée de la racine de l'acoustique*, les cordons pyramidaux ont le même aspect que précédemment.

Le feuillet antérieur et le hile de l'olive sont entourés de fibres qui ne se colorent pas par la méthode de Weigert.

Il en est de même du ruban de Reil et du corps restiforme dont la bordure adjacente à la pie-mère est seule colorée (environ les deux tiers externes) ; le tiers interne est manifestement décoloré.

La racine du trijumeau et le noyau interne de l'acoustique sont d'aspect normal.

4° *A la hauteur de la sortie du facial*, les pyramides sont un peu plus faiblement colorées.

Le raphé et le corps trapézoïde présentent une altération notable.

Les faisceaux superficiels de la protubérance sont assez bien conservés ; par contre, les faisceaux plus profonds sont fortement raréfiés. Il en est de même des fibres cérébelleuses qui traversent la partie postérieure de la protubérance.

Dans l'olive supérieure, il y a une forte diminution des faisceaux nerveux et des cellules ganglionnaires, un peu moins marquée d'un côté que de l'autre. Là se voit aussi la même calcification des petits vaisseaux que nous avons observée dans le corps denté.

5° *Dans la moitié supérieure de la protubérance, à la hauteur des tubercules quadrijumeaux postérieurs*, on observe une dégénérescence étendue des faisceaux transversaux dans toute la partie antérieure de la protubérance. Les faisceaux pyramidaux ne se colorent pas d'une façon aussi intense que normalement.

Les pédoncules cérébelleux antérieurs sont également atteints.

Lésions indépendantes de l'atrophie cérébelleuse. — Les cordons pyramidaux dans la région cervicale de la moelle sont absolument intacts. En avant du cordon pyramidal croisé du côté droit, on remarque une petite tache de la grosseur d'une petite tête d'épingle.

Dégénérescence peu marquée des cordons pyramidaux aux régions dorsale et lombaires.

Faisceaux cérébelleux indemnes.

Si nous résumons les lésions observées dans cette observation microscopique, nous devons les classer en deux catégories : celles qui ont le caractère de dégénérescence et qui proviennent directement de l'atrophie cérébelleuse, et les lésions surajoutées.

Parmi les premières, nous rangerons la dégénérescence des olives inférieures; du tiers interne du corps restiforme et des fibres arciformes ; des pédoncules cérébelleux moyens et des cordons pyramidaux voisins ; des olives supérieures; du corps trapézoïde.

Parmi les lésions surajoutées : la sclérose pyramidale des régions dorsale et lombaire, puisqu'une portion intermédiaire de la région cervicale est restée saine ; la sclérose du noyau et des fibres de l'hypoglosse, pouvant être rapportée à leur voisinage des olives ; la lésion du noyau de l'acoustique et du vague.

Intégrité du faisceau cérébelleux direct.

Observation VI (résumée).

Contribution à la connaissance de l'ataxie héréditaire et de l'atrophie cérébelleuse, par Menzel.

Archiv. fur psych., Bd VVII, 1890.

Robert Schweigel, né en 1840, orfèvre, mort à l'âge de 46 ans.

Il fait remonter sa maladie à l'année 1874, époque à laquelle il éprouva de l'incertitude et de la faiblesse dans la marche, et des douleurs lombaires.

Il se maria en 1868.

Il se serait toujours bien porté dans son enfance et se serait développé normalement. Mais à partir de sa dix-septième année, on avait déjà remarqué des troubles dans son écriture ; à l'âge de 28 ans, au moment de son mariage, il écrivait, dit sa femme, tout de travers ; enfin à l'âge de 36 ans, en 1876, il lui devint tout à fait impossible d'écrire.

Très habile de son métier au début de son mariage, les travaux délicats lui devinrent bientôt impossibles, et en 1880 il fut obligé de cesser toute espèce de travail.

Étant jeune homme, il était danseur infatigable ; à l'époque des fiançailles, il commençait à danser moins bien et présentait des vertiges. Souvent, en se promenant, il lançait la jambe droite en dehors ; la marche dans l'obscurité était vacillante et titubante. A la fin, il ne voulait plus sortir dans les rues.

Il saisissait souvent à côté lorsqu'il voulait prendre quelque chose à la main. Aussi longtemps que sa femme peut se souvenir, il a eu de la difficulté pour manger, il se piquait souvent dans la bouche avec sa fourchette, faisait passer les aliments à côté de sa bouche, de sorte que souvent il devenait furieux et jetait sa fourchette loin de lui. Depuis des années déjà il ne mangeait plus avec le reste de sa famille

à cause de cela; dans les dernières années de sa vie, il fallut absolument que sa femme le nourrît.

La miction et la défécation restèrent toujours normales. Le coït pouvait être pratiqué.

Comme troubles de sensibilité, il eut de 1874 à 1881 de violentes douleurs lombaires, et à dater de ce moment des douleurs dans la nuque (sensation de pesanteur, de tuméfaction).

Pas de troubles des fonctions psychiques. La mémoire était et resta toujours bonne. Jamais il ne s'est plaint de maux de tête.

Depuis 1879 environ, la parole est devenue embarrassée et difficile, et le patient ressentit une faiblesse réelle dans le bras droit, outre l'incertitude des mouvements existant depuis longtemps.

Il fut traité par de nombreux médecins qui portèrent tous le diagnostic de sclérose en plaques. Menzel le vit pour la première fois en juillet 1882 et nota l'état suivant :

Homme pas absolument faible, plutôt maigre, mais assez musclé. Il tient la tête tournée à droite, et cette rotation s'exagère toujours à chaque mouvement intentionnel; s'il se lève et fait quelques pas, il tourne presque à chaque pas la tête plus loin dans le sens circulaire, de sorte qu'il regarde tout à fait à droite et finalement presque en arrière à droite; il éprouve alors comme une sensation de tuméfaction de la nuque. La rotation est due à une contraction spasmodique devenant toujours plus forte, du sterno-mastoïdien gauche. Cela se produit lorsqu'il essaye de lire dans la position assise; involontairement, la tête et les yeux se tournent de plus en plus à droite, de sorte qu'il est obligé de mettre le livre de plus en plus à droite. Si l'on maintient la tête, il peut très bien lire en dirigeant le regard tout droit; d'ailleurs, l'acuité visuelle et les mouvements des yeux dans toutes les directions sont normaux.

Il y a de plus des mouvements spasmodiques à la face; d'abord pendant la marche et la lecture, le malade écar-

quille toujours les yeux de plus en plus, de sorte que finalement le visage prend l'expression d'une grande frayeur ou de l'étonnement. En second lieu, il offre une dépression du sillon naso-labial et une contraction des muscles de la bouche et du menton, qui s'exagère dans les mouvements intentionnels.

La parole est pénible, scandée, interrompue, comme si ça lui faisait de la peine d'émettre le mot, à peu près comme parle un homme affecté de douleurs abdominales extrêmement violentes; mais chaque mot est très nettement articulé. Cette émission brusque des mots devient de plus en plus marquée, et il est très remarquable que la parole est d'autant plus claire qu'il parle plus longtemps.

Chose singulière, tous ces mouvements spasmodipues diminuent si l'on fixe la partie supérieure du corps et la tête, s'il prend dans le lit une position aussi peu forcée que possible; la fente naso-labiale disparaît, les yeux ne sont plus aussi écarquillés, il peut lire le corps étant dans la rectitude, la parole devient moins scandée.

Au contraire, tout mouvement effectué dans la station debout est désordonné.

Chute immédiate après l'occlusion des yeux; vertige à la simple rotation, les yeux étant ouverts.

La force des membres supérieurs est nettement diminuée, plus à droite qu'à gauche.

Pupilles un peu élargies, réagissant faiblement, aussi bien à la lumière qu'à l'accommodation.

Réflexes patellaires plutôt un peu exagérés.

Sensibilité complètement indemne pour les contacts aux bras et aux jambes. Les plus fins contacts sont nettement perçus.

Marche de la maladie. — Cet état s'aggrava lentement et progressivement, mais il y eut des périodes où le malade éprouva des améliorations subjectives.

A la fin de 1885, les troubles s'accentuèrent de nouveau; il se plaignait surtout d'une grande insomnie, symptôme

qui était d'apparition récente. Il avait considérablement maigri et présentait une teinte cachectique; très souvent le malade ouvre largement la bouche, et à ce mouvement s'ajoutent des mouvements de mastication plusieurs fois répétés ; cela arrive avant que le malade commence à parler, quand il se redresse, etc.

Dans le bras droit, le malade ressent souvent aussi des chocs involontaires qui aboutissent à des mouvements choréiformes.

La parole est encore plus difficile. Après avoir ouvert la bouche longtemps, fait plusieurs mouvements masticatoires, s'être essayé à plusieurs reprises, il exprime enfin par saccades un mot mal articulé.

La voix est toujours très haute, presque forcée.

Le bras droit est toujours plus faible que le gauche. Dans la marche, il ne va plus droit devant lui, parce qu'aussitôt il tourne la tête à droite.

En février 1886, le malade ne peut plus se lever ; s'il essaye de marcher, il est immédiatement en danger de tomber. Beaucoup de vertiges La nuit, il tombe souvent hors du lit. Les jambes sont très amaigries, mais les muscles sont contracturés et font saillie sous la peau.

S'il saisit quelque chose avec la main, il ne peut plus le lâcher.

Pas de troubles de la sensibilité.

Avril 1886. — Le malade est absorbé et ne parle presque pas. Les jambes sont dans la contracture en flexion, les mains en griffes, les deuxième et troisième doigts de chaque côté sont en hyperextension. La bouche est largement ouverte, la déglutition des liquides est normale.

La mort a lieu le 7 avril, à 4 heures du matin.

Autopsie, le 7 avril 1886, *à 2 heures de l'après-midi.* — Crâne très épais, asymétrique. Sur les centres nerveux enlevés, on observe aussitôt l'atrophie extrême du cervelet et de la protubérance.

Induration au sommet du poumon droit. La partie infé-

rieure du lobe inférieur droit est en décomposition gangréneuse.

Myocarde pâle, flasque.

Les autres organes sont normaux.

Examen microscopique : *Moelle lombaire.* — Dégénérescence des cordons postérieurs et des cordons pyramidaux croisés. Le nombre des fibres nerveuses est très diminué dans les racines postérieures.

La zone marginale de Lissauer est indemne.

La substance spongieuse ne renferme presque plus de fibres à myéline ; tout au plus contient-elle, comme la substance gélatineuse, quelques fibres nerveuses venant des cornes postérieures. Entre ces deux substances, on voit très bien conservées les fibres longitudinales ascendantes de Clarke.

Les faisceaux irradiés des cordons postérieurs à la corne antérieure (faisceaux radiculaires internes de Kolliker) sont conservés.

La corne antérieure présente ses grandes cellules diminuées de nombre et de volume, et les racines antérieures atrophiées.

Les ganglions des racines postérieures sont également altérés.

Partie inférieure de la moelle dorsale. — On trouve une dégénérescence des cordons de Goll et de Burdach, des cordons pyramidaux croisés et des faisceaux cérébelleux directs.

Les cordons de Burdach et les bandelettes externes sont plus altérés que les cordons de Goll. La zone marginale est intacte, un peu d'atrophie des racines postérieures. Du côté des zones spongieuse et gélatineuse, et des colonnes ascendantes de Clarke, il y a peu d'altération ; on en trouve davantage dans les fibres irradiées à la corne antérieure.

Dégénérescence pigmentaire et graisseuse de la colonne de Clarke : les fibres irradiées des cordons postérieurs aux colonnes de Clarke, les faisceaux cérébelleux, les fibres venant de la corne antérieure ont disparu.

La corne antérieure présente ses cellules ganglionnaires en partie atrophiées, de même que les fibres efférentes.

Moelle cervicale, renflement cervical. — Dégénérescence des cordons de Goll et plus encore des faisceaux de Burdach, du faisceau pyramidal et du faisceau cérébelleux. Zone marginale intacte.

Dans la substance gélatineuse, beaucoup de fibres sont encore conservées ; de même les colonnes ascendantes de Clarke. Commissure postérieure dépourvue de fibres à myéline. Atrophie des cellules des cornes antérieures.

Moelle allongée.— Très atrophiée d'avant en arrière ; dans la région comprise entre le vague et l'hypoglosse, il y a une dépression latérale considérable, provenant d'une diminution de volume du champ latéral de la formation réticulée.

Atrophie des noyaux des cordons latéraux et des fibres qui aboutissent à l'olive.

Les noyaux des cordons de Goll, et plus encore ceux des cordons de Burdach sont très pauvres en cellules et très réduits de volume (la partie externe du noyau du cordon de Burdach est presque privée de fibres nerveuses).

Il y a atrophie du territoire qui s'enfonce entre la racine ascendante du trijumeau et le cordon cunéiforme, territoire qui, d'après Dorkschewitz, doit être considéré comme un lieu d'origine de l'accessoire de Willis ; le tronc de ce nerf est d'ailleurs atrophié.

Les grandes olives sont fortement atrophiées, et leur teneur en cellules et en fibres à myéline est manifestement diminuée. Le stratum zonal paraît pauvre en fibres. La couche qui entoure les olives est très raréfiée ; au contraire, la couche interolivaire et les fibres arciformes internes sont presques normales.

On observe une raréfaction des fibres dans les pyramides.

La dégénérescence des faisceaux cérébelleux est manifeste.

Dans le noyau de l'hypoglosse, on trouve une atrophie modérée de ses cellules, sa racine efférente paraît moins

riche en fibres à myéline. La couche médullaire qui sépare le noyau de l'hypoglosse du quatrième ventricule est bien conservée.

Le corps restiforme apparaît pauvre en fibres nerveuses à myéline et considérablement diminué, de sorte que les racines ascendantes de l'acoustique et du trijumeau ne sont séparées du bord périphérique de la coupe que par une mince couche. Le noyau du corps restiforme est mieux conservé que la périphérie. La racine ascendante du trijumeau est absolument normale.

Sur des coupes faites plus haut et passant sur le territoire de la protubérance, on voit le noyau du facial un peu atrophié, et dans sa racine efférente des fibres décolorées. On trouve accolé à sa partie externe un faisceau de fibres qui suit son trajet sur une certaine étendue et qui se poursuit dans le cervelet, unissant cet organe à la protubérance.

Les noyaux de l'acoustique, de l'abducens, le corps trapézoïde paraissent normaux. Le noyau sensitif du trijumeau est bien conservé ; par contre, le noyau moteur apparaît considérablement plus petit et pauvre en cellules ; le noyau supérieur du trijumeau renferme des cellules remplies de pigment noir.

Les pédoncules cérébelleux moyens sont diminués de moitié ; il ne subsiste plus dans leur épaisseur que des débris des gros noyaux protubérantiels et un petit nombre de réseaux. En même temps, les tractus de fibres allant de la partie antérieure de la protubérance à travers le raphé vers la partie dorsale, ont presque entièrement disparu. Le noyau central supérieur est très bien conservé.

Rien d'anormal dans le ruban de Reil. Le faisceau longitudinal postérieur et le faisceau central de la calotte se voient très nettement.

Les pyramides ne présentent pas d'altération notable.

Coupe à la partie supérieure de la protubérance. — Les tubercules quadrijumeaux antérieurs apparaissent très aplatis, de même que le corps genouillé interne. Les couches

optiques des deux côtés sont plus rapprochées que normalement.

Les pédoncules cérébelleux supérieurs ont leur coloration normale.

La substance noire de Sœmmering est rapetissée et renferme des cellules dégénérées.

Le pied du pédoncule cérébral est diminué d'un tiers.

Le noyau rouge de Stilling est considérablement aplati.

Cervelet. — Les feuillets se présentent sous la forme de lamelles flasques, étroites, qui ont entre elles de larges intervalles; seuls, les amygdales, le vermis et les flocculus offrent plus de consistance.

Les cellules du noyau denté sont assez serrées, fortement colorées, en partie ratatinées. La toison qui entoure le corps denté est pauvre en fibres à myéline; les faisceaux intérieurs sont aussi très atrophiés.

Dans l'écorce cérébelleuse, la couche granuleuse paraît un peu diminuée et plus pauvre en granulations; la couche moléculaire est également amincie. La disparition des grandes cellules de Purkinje est très marquée; par contre, les plexus horizontaux sont très bien conservés.

En général, les parties supérieures du cervelet sont beaucoup plus atrophiées que les parties inférieures. Le vermis est assez bien conservé, de même que l'amygdale, la luette et le nodule. Le lobule cunéiforme est surtout atteint dans ses régions postérieures. Il résulte de cet examen que les parties les mieux conservées sont celles dont les gaines de myéline se développent d'une façon particulièrement précoce (vermis), ou tout à fait en dernier lieu (amygdale, lobules lunaire et semi-lunaire postérieurs); tandis que les parties intermédiaires au point de vue de l'époque de leur développement sont les plus mal caractérisées.

Observation VII (*in extenso*).

Paralysie pseudo bulbaire d'origine cérébelleuse. — Sclérose et atrophie du cervelet.

Observation personnelle, publiée dans *Lyon Médical*, 20 avril 1890.

Br... (Barthélemy), journalier, 60 ans, entre dans le service de M. Clément, salle Sainte-Jeanne, le 9 février 1890. Il se trouve dans un état de déchéance physique et intellectuelle très prononcée, les renseignements nous sont donnés par son fils.

Il a eu la fièvre typhoïde à l'âge de 17 ans, et c'est depuis ce temps qu'il éprouve de la difficulté à parler et à articuler les mots ; en même temps il s'aperçut d'une certaine faiblesse, d'une paralysie de la jambe gauche, sans concomitance de paralysie du membre supérieur et de la face. Jamais d'attaque d'apoplexie.

Cette difficulté de la parole fut accompagnée d'accidents de suffocation pendant la déglutition des aliments solides et liquide ; il avalait souvent de travers. Il avait aussi de la difficulté à exécuter les mouvements avec les lèvres, comme dans l'acte de siffler.

D'autre part, la force musculaire générale aurait toujours été faible, et il ne pouvait exécuter qu'un travail exigeant un très petit déploiement de force ; cette faiblesse était plus accusée du côté gauche. La marche elle-même était difficile, et au dire de son fils, il traînait la jambe gauche et s'appuyait sur sa canne.

En résumé, faiblesse plus prononcée du côté gauche, gêne de la parole, de la déglutition et des mouvements des lèvres ; tels sont les phénomènes principaux présentés à la suite de la fièvre typhoïde.

Actuellement, le facies a quelque chose de spécial ; les traits sont amaigris, un peu contracturés ; le regard est fixe,

le clignement est rare, l'œil gauche est plus ouvert. Le pli naso-labial est plus prononcé à droite qu'à gauche; la commissure gauche est un peu plus abaissée. Quant il contracte les sourcils, les plis du front sont plus marqués à droite. En somme, il y a un peu d'hémiplégie faciale gauche.

La pointe de la *langue* est sensiblement peu déviée, ou si elle l'est un peu, c'est du côté gauche. Le malade porte très difficilement la pointe de la langue d'un côté ou de l'autre; ces divers mouvements sont longs à se produire. D'autre part, il ne peut tirer la langue qu'à une très faible distance des arcades dentaires; elle est légèrement amincie, ne présente pas de tremblements fibrillaires.

Le malade ne *prononce que des mots mal articulés*, par des sons lentement émis et fait entendre presque continuellement une sorte de grognement.

Il ne peut boire qu'à petites gorgées, et encore assez souvent la déglutition provoque des accès de toux.

Les lèvres se meuvent avec difficulté, il lui est impossible de siffler.

On ne trouve nulle part des contractions fibrillaires.

Du côté des membres, on note les phénomènes suivants :

Le membre supérieur gauche présente une diminution de la force musculaire, de même que le membre inférieur gauche. Lorsqu'on fait marcher le malade, il a une attitude singulière : son corps rigide ne peut se tenir dans la verticale, il est incliné en arrière ; on est obligé de le soutenir par les épaules ; et il se maintient à 45° environ au-dessus de l'horizon. Si l'on cherche à le redresser, ses jambes se raidissent, et involontairement il porte les pieds en avant, maintenant ainsi la même inclinaison du corps. Si on le fait marcher à reculons, il porte ses pieds l'un derrière l'autre à petite distance, mais il garde toujours sa position inclinée.

Dans l'exécution de ces différents mouvements, on remarque que le membre gauche a un peu moins de force que le droit; l'attitude du membre supérieur elle-même, qui

pend inerte le long du corps, indique une faiblesse plus marquée du côté gauche.

Les *réflexes* patellaires et plantaires sont peu intenses, mais égaux des deux côtés.

La *sensibilité* paraît intacte.

L'*intelligence* est très bornée ; le malade grogne lorsqu'on lui parle et ne paraît pas comprendre ce qu'on lui dit.

Il a de l'incontinence des matières fécales.

Décès le 22 février sans aucun phénomène nouveau.

Autopsie le 24 février.

Moelle. — Difficile à enlever du canal vertébral par suite de nombreuses adhérences de la dure-mère. Lésions disséminées de pachyméningite ; pas d'épaississement notable ayant pu comprimer la moelle. Celle-ci est macroscopiquement intacte.

Pachyméningite cervicale peu hypertrophique (vieillesse et alcoolisme du malade).

Cerveau. — Œdème des méninges prédominant à la convexité assez peu marqué.

Les coupes de Pitres ne montrent qu'un petit ramollissement du volume d'une noisette, et situé à la partie antérieure de la capsule interne. *Il paraît tout à fait récent.*

Bulbe et protubérance.— De volume normal, ils ne présentent pas d'altération apparente ni pachyméningite, ni tumeur à ce niveau.

Cervelet. — C'est là que réside la lésion principale. Il est notablement atrophié : avec la bulbe et la protubérance, il pèse 115 grammes au lieu de 175 à 190 grammes, poids moyen de cet organe.

Les méninges sont rouges, congestionnées et œdématiées ; sur des coupes verticales, on voit la pie-mère épaissie et infiltrée s'insinuer dans les sillons et les écarter légèrement. Mais le caractère important de la lésion réside dans la diminution notable de l'épaisseur et de la substance grise et de la substance blanche, qui sont ratatinées et sclérosées ;

elles mesurent chacune à peine un demi-centimètre de largeur.

Cette atrophie existe dans toute l'étendue du cervelet; en outre, dans le lobe droit, il existe au niveau de la substance blanche et des noyaux centraux des plaques jaunes, diffuses et irrégulières, qui indiquent un degré plus prononcé de la lésion du côté droit, les corps rhomboïdaux se voient à peine, étouffés par la sclérose, la striation des fibres blanches divergentes a disparu.

Ces plaques de sclérose, plus prononcées dans le lobe droit, tranchent par leur dureté et leur coloration sur la substance blanche périphérique.

En somme, il existe en rapport avec le syndrome que présentait ce malade trois ordres de lésions :

1° Un ramollissement récent de la partie antérieure de la capsule interne du côté droit ;

2° Une atrophie générale du cervelet;

3° Une sclérose plus prononcée dans le lobe droit.

Observation VIII (résumée).

Expérience sur un chien du poids de 8 kil. 500, opéré le 19 mars 1887, sacrifié six mois après.

Borgherini. *Rivista sperim di frenatvria,* 1888.

Aussitôt après l'opération, il présenta de la raideur du tronc et du cou, la tête retirée sur la nuque, les yeux tournés en haut, du trismus et de la gêne de la déglutition.

Pendant le *premier mois après l'opération*, persistance de la rigidité ; impossibilité de tout mouvement de locomotion ; réflexes exagérés ; sensibilité générale et spéciale normale.

Deuxième mois.— Réapparition de quelques mouvements volontaires aux membres ; l'animal fait des tentatives pour se relever et des efforts inutiles pour s'avancer.

Troisième mois. — Disparition complète de la rigidite musculaire. L'animal cherche à se lever, mais tombe aussitôt; après des tentatives répétées, il se met sur ses pieds, et alors marche un peu ; cependant, on observe une tendance à se précipiter en arrière, parce que les membres se mettent d'ordinaire en extension forcée. Il vacille de droite et de gauche, et peut s'avancer en tournant sur lui-même et en se faisant un pivot sur ses membres postérieurs ; la tête et le cou sont continuellement en proie à de fortes oscillations.

Cinquième mois. — L'animal a un peu recouvré la faculté locomotrice. S'il se dresse, ce qu'il fait avec une certaine rapidité, il se tient rarement immobile, on le voit en proie à de continuels petits mouvements, il se tourne tantôt d'un côté, tantôt de l'autre. Pris en un moment de parfaite immobilité, on voit qu'il se tient les membres écartés et fait des oscillations d'avant en arrière et de droite à gauche. La tête et le cou présentent aussi des oscillations.

Dans la marche, les membres sont portés en haut avec un mouvement désordonné et puis posés à terre avec force, et ces mouvements semblent plus étendus que ce qui correspond à la longueur du pas. En s'avançant, il décrit des zigzags ; tout mouvement est accompli sans dextérité.

Si on lui présente une bouchée de pain, il allonge la tête et le cou pour la prendre; mais pour y arriver, il oscille fortement avec la tête et avec le museau, il tourne vers la bouchée avec des mouvements rapides et désordonnés, et seulement après plusieurs tentatives réussit à la prendre. Il ne peut monter un escalier sans rouler sur lui-même. Les yeux bandés, il essaye de se fixer et de s'arcbouter pour ne pas tomber, ou bien il se couche par terre.

La force musculaire est parfaitement conservée.

Ces phénomènes se maintinrent jusqu'au sixième mois, moment où le chien fut sacrifié.

Autopsie. — Examen microscopique. — Le cervelet manque complètement, à l'exception de deux petites masses latérales, dont l'une appartient aux flocculus, l'autre au lobe latéral droit.

L'examen histologique de la moelle, de la protubérance, pratiqué plus tard, donne les résultats suivants :

Négatif fut l'examen de la moelle spinale, des racines spinales et des troncs nerveux cérébraux, y compris l'acoustique, qui fut recherché dans les os temporaux respectifs et l'optique.

Sur une *coupe du bulbe*, les olives furent trouvées profondément altérées des deux côtés, à l'exception de leur partie la plus élevée. Les feuillets gris avaient perdu une grande partie de leurs cellules ; les quelques éléments restants étaient déformés, ratatinés et granuleux. Les fibres nerveuses qui s'échappent par le hile étaient en partie dissociées; le faisceau interolivaire était très réduit de volume. L'olive droite était plus altérée que l'olive gauche.

Des olives partait une zone de dégénérescence qui se portait d'abord vers la partie antérieure de la moelle, puis vers la partie latérale et postérieure, tout en suivant un trajet ascendant. En montant plus haut, la zone dégénérée entourée par les racines de l'auditif se trouvait dans le corps restiforme. La zone du côté gauche était plus atteinte que celle du côté droit, contrairement à ce qu'on rencontrait dans les olives ; cette différence est due probablement à l'existence d'un reste du lobe cérébelleux droit.

Les fibres de l'auditif, son noyau antérieur est conservé, tandis que son noyau interne est dégénéré. De ce noyau partent des fibres, dégénérées également, qui vont au corps trapézoïde.

Sur une *coupe pratiquée au tiers inférieur de la protubérance*, la dégénérescence frappe les fibres transversales, surtout du côté gauche. Celles qui sont coupées obliquement sont granuleuses à l'intérieur ; quelques-unes coupées transversalement offrent une lumière plus grande qu'à l'état normal, sont à contour anguleux, se montrent à l'intérieur remplies de granulations, ou s'observent constituées seulement par un anneau périphérique de myéline. On ne rencontre aucun élément ganglionnaire entre les fibres dégénérées.

Sur une *coupe pratiquée à la partie supérieure de la protubérance*, les fibres du pont apparaissent dégénérées complètement à gauche, en partie seulement à droite. On voit à ce niveau un amas de substance grise séparé en deux noyaux par le raphé, qui est dégénéré lui-même.

Les *pédoncules supérieurs* présentent les altérations suivantes : à gauche, à sa naissance dans le cervelet, le pédoncule est complètement changé en masse connective ; à droite, quelques fibres survivent. Plus on monte vers le haut, et plus la dégénérescence s'atténue ; on peut toutefois la suivre jusqu'au noyau rouge.

Les fibres de décussation entre les deux pédoncules sont en nombre très restreint. Les éléments du noyau rouge sont en partie altérés; ils sont troubles, granuleux, vacuolés spécialement dans le noyau du côté gauche.

CONCLUSIONS

1° Envisagé au point de vue morphologique, le cervelet constitue un annexe, un système surajouté, placé sur le trajet des faisceaux cérébro-médullaires, et qui paraît exercer une certaine influence sur les incitations motrices qui vont des centres à la périphérie.

D'autre part, il est en relation non moins intime avec certaines dépendances du système centripète, celles peut-être qui, par les nerfs dits musculaires, sont aptes à lui fournir les notions nécessaires à la station ou à l'équilibre du corps.

2° Pour remplir ces fonctions, le cervelet est relié à l'isthme de l'encéphale par une vaste commissure dont les fibres s'étagent jusqu'au noyau rouge de Stilling, et se mettent en rapport avec les fibres cérébro-médullaires, centrifuges et centripètes.

3° Cette connexion s'établit d'une part entre les faisceaux cérébelleux et les faisceaux pyramidaux par l'intermédiaire de cellules disséminées au milieu de leurs intrications (noyaux pyramidaux, etc.) ; d'autre part, entre les faisceaux cérébelleux et de gros noyaux de substance grise parfaitement délimités dans l'épaisseur de l'isthme de l'encéphale (olives inférieures et supérieures, corps trapézoïde).

4° Les faisceaux ascendants de Goll et de Flechsig, ne pénètrent dans le cervelet qu'après avoir subi une réflexion au niveau des noyaux bulbo-protubérantiels, avec lesquels ils contractent d'étroits rapports.

5° Ces connexions sont démontrées par l'anatomie normale — par l'anatomie pathologique (dégénérescences secondaires dans les lésions du cervelet et dans les lésions expérimentales) ; — et par les faits cliniques.

INDEX BIBLIOGRAPHIQUE

TRAITÉS GÉNÉRAUX.

Hitzig. — Atrophie des kleinen Gehirns Handbuch der speciellen pathologie und thérapie, 11, erste halfte, 1878.

Andral. — Clinique médicale, 3e édition.

Nothnagel. — Topische Diagnostik der Gehirnkrankeiten. Berlin, 1879.

Ferrier. — The functions of the brain, 2e édit. London, 1886.

OBSERVATIONS.

Weber.— Verhandl. der Kaiserl. Leopold-Carol., Académie, Bd VI, I. Bonn, 1828.

Combette. — Journal de physiol. de Magendie, XI, 1831. — Revue médicale, 1831, t. II. p. 57. — Cité par Longet: Anatomie und physiologie des Nervensystems ; ubers. V Heine.

Miltemberger et Ch. Robin. — Comptes rendus de la Société de biologie, 2e série, t. I, 1854, p. 125.

Turner. — De l'atrophie unilatérale du cervelet, etc. Thèse de Paris, 1856.

Baillarger. — Annales médico-physiol., 1856. p. 453.

Fiedler und Bergmann. — Ein Fall von Verkümmerung des Cerebellums. — Zeitschr. f. rat. Medic von Henle und Pfenfer. Bd XI. Heft III. S. 250, 1861.

Duguet. — Sclérose du cervelet. — Gazette hebd. méd., 1862, p. 724. — Bull. de la Soc. anat., mai 1862.

Duguet. — Atrophie du cervelet. — Bull. Soc. anat., janvier 1862, p. 9.

Cruveilhier. — Anat. path., livre XV, pl. V. — Cité Longet: Anat. et phys., etc., t. I, p. 764.

Lallement. — Ein Fall von Atrophie des Kleinkirns. Schmidt's Jahrb. 1863, VIII. — Bull de la Soc. anat., mars, avril, 1862, p. 190.

Moreau, de Tours. — Deux cas de sclérose (atrophie avec induration), du cervelet. — Gaz. des hôp., 1863, I.

Meynert. — Ein Fall von Schrumpfung der Varolsbrucke und des Kleinhirns. — Med. Jahrb. d. Ges. der Aertze, 1865. Heft IV, S. 102-111.

Edw. Cpapton. — Atrophy of the cerebellum. — Transactions of the pathological Society, 1871, XII, p. 20.

Obersteiner. — Eine partielle Kleinhirnatrophie, etc. — Allg. Zeitschr. f. Psych. u. gerichtl. Medicin, Bd XXVII, 1871, S. 74.

Pierret. — Note sur un cas d'atrophie périphérique du cervelet avec lésion concomitante des olives bulbaires.—Arch. de phys.. 1872, t. IV, p. 765. — Cité Baillarger, Annales médico-psych., 1875, p. 474.

Otto. — Ein Fall von Verkümmerung des Kleinhirns. — Arch. für Psych. und. Nervenk, Bd IV, 1873, S. 730, 746. — Bd VI, 1875.

Lubimoff. — Virchow's Archiv. Bd LVII, 1873.

Verdelli. — Su an'anomalia del cervelleto in un cretino. — Rivista clinica, 1874, Maggio.

Franz Fischer. — Eine interessante Hemmungs bildung des kleinen Gehirns. — Archiv. fur Psych. und Nervenk, Bd. V, 1874, S. 544, 548.

Huppert. — Hochgradige Kleinheit des Cerebellums. — Archiv. für Psych., Bd VI, 1876, S. 98.

Seppili. — Sopra caso della atrophia del cerveletto. — Riv. sperim. di frenatria, 1879.

Fraser. — Glasgow med. Journal, 1880.

Claus. — Zur Casuistik der Erkrankungen des Centralnervenssystems. — Arch. für Psych., Bd XII, 1881.

Forel-Laufer. — Tagblatt der 54 Versammlung deutscher natur forscher, etc., in Salsburg, 1881.

Kirchoff. — Ueber atrophie und Sclerose des Kleinhirns. — Arch. für Psych., Bd XII, 1881.

Hitzig. — Achte Wandersammlung der sudwest deütschen Neurologen und Irrenärzte. — Mendel's Centralbl., 1883, S. 292.

Borell. — Id.

Herbert, C. Mayor. — Atrophy and sclerosis of the cerebellum. — Journal of the mental science, 1883.

Sommer. — Zur casuistik der Kleinhirnsklerose. — Arch. für Psych. Bd XV, 1884.

Ingels. — Arrêt de développement du cervelet chez un aliéné. — Bull. de la Soc. de méd. ment. de Belgipue, 1884, n° 35.

Betcherew. — Zur Anatomie der Schenkel des Kleinhirns insbesondere der Brückenorme. — Neurolog. Centralbl., 1885.

Betcherew. — Des connexions du cerveau et du cervelet. — Arch. slaves de biologie, 1885.

Marchi. — Sulle degenerazione consecutive all' estirpazione totale et parziale del cervelleto. — Rivista sperim. de frenatria, 1886.

Schultze. — Ueber einen Fall von Kleinhirnschwund mit Degenerationen im verlangerten marke und Ruckenmarke. — Virchow's Arch., Bd CVIII, 1887.

Tooth. — Note on the ascending antero-latéral tract. — St-Bartholomew's Hospital Reports, XIII, 1887.

Becker. — Fall von hoschgradiger Zerstorung des Kleinhirnwurmes nebst casuistischen Beitragen zur Lehre von der sagenannten cerebellaren Ataxie. — Virchow's Arch., Bd CXIV, 1888.

Borghirini. — Contributo alla fisio-pathologia del cerveletto. — Rivista speriment. di frenatria, XIV, 1888.

Martinotti et Mercandino. — Richerche sulle alterazione del midollo spinale concomitanti le lesioni cerebellari. — Il Morgagni, 1888, XXX.

Mingazzini. — Intorno al decorso delle fibre appartementi al pedunculus medius cerebelli id al corpus restiforme. — Archivio per le scienze mediche, 1890.

Gudden. — Ueber die Verbindungsbahnen des kleinen Gehirns, in Germm. und hinterlassene.

Abhandlungen hevansgegeben von Dr H. Grashey, Wiesbaden, 1889, S. 185.

Menzel. — Beitrag zur Kenntniss der hereditaren Ataxie une Kheinhirn atrophie. — Arch. für Psych., Bd XII, 1890.

EXPLICATION DES FIGURES

Fig. 1.

(*a*) — Partie de substance corticale complètement dépourvue de cellules de Purkinje.

(*b*) — Fibres courtes de tissu conjonctif (sclérose).

(*c*) — Fond du corps rhomboïde pauvre en cellules et traversé par des fibres nerveuses sclérosées.

(*e, d*) — Orifices vasculaires.

Fig. 2.

(*np*) — Noyaux pyramidaux antérieurs.

(*py*) — Pyramides antérieures traversées par un grand nombre de fibres antéro-postérieurs allant de l'olive et du raphé aux noyaux pyramidaux.

(*a*) — Fibres arciformes externes, entourant l'olive.

(*ol*) — Olive.

(*fl*) — Faisceau olivaire.

(*ra*) — Raphé.

Fig. 2'.

(*np*) — Noyaux pyramidaux atrophiés.

(*fi*) — Fibres nerveuses sclérosées allant de l'olive aux noyaux pyramidaux.

(*a*) — Fibres arciformes sclérosées en forme de croissant, entourant l'olive.

(*ol*) — Paroi olivaire épaissie et déformée.

(*fl*) — Faisceau olivaire sclérosé et atrophié.

Fig. 3 (demi-schématique).

(*pc*) — Péd. céréb. moyen, renfermant des noyaux cellulaires.

(*py*) — Pyramides dans lesquelles pénètrent les fibres cérébelleuses.

(*fta*) — Fibres allant de la partie post. de la protub. au péd. céréb. moyen.

(*ra*) — Raphé.

(*rt*) — Racine sensitive du trijumeau.

(*nt*) — Noyau sensitif du trijumeau.

Fig. 3'.

(*pes*) — Pyramide atrophiée.

(*pci*) — Fibres du péd. gauche intactes.

(*fts*) — Sclérose des fibres cérébelleuses antéro-postérieures.

(*fti*) — Fibres intactes à gauche

(*ra*) — Sclérose du raphé.

(*rp*) — Région postérieure saine.

Fig. 4.

(*py*) — Faisceaux pyramidaux.

(*fct*) — Fibres cérébelleuses transversales.

(*pca*) — Partie antérieure du ped. cérébelleux.

(*pcp*) — Partie postérieure du ped. cérébelleux.

(*rp*) — Région postérieure sensitive.

Fig. 4'.

(*pyd*) — Fibres pyramidales dégénérés.

(*pc*) — Ped. cérébelleux moyen.

(*fc*) — Faisceaux sclérosés de fibres nerveuses transversales.

(*tf*) — Sclérose en masse des pyramides du côté droit.

Fig. 2.

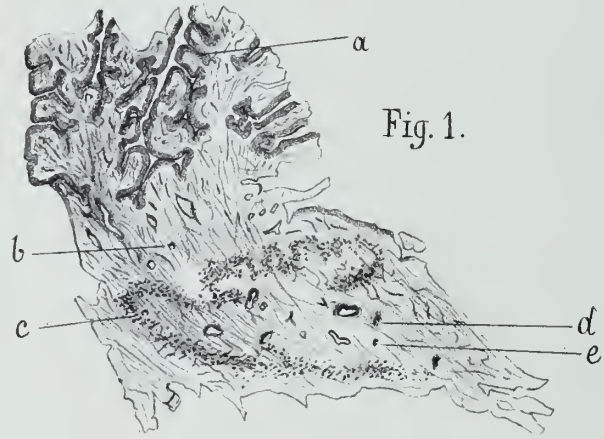

Fig. 1.

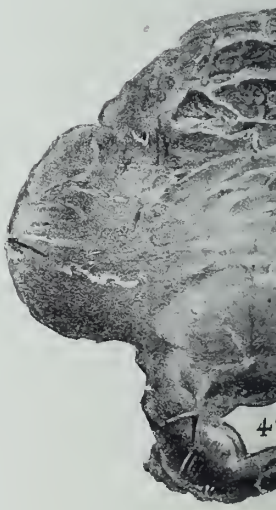

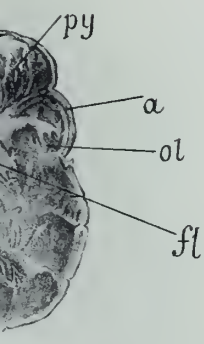

Fig. 2'.

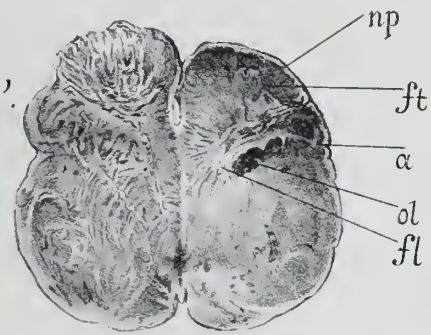

3.

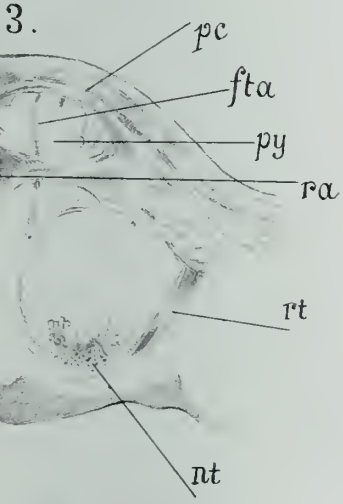

Fig. 3'.

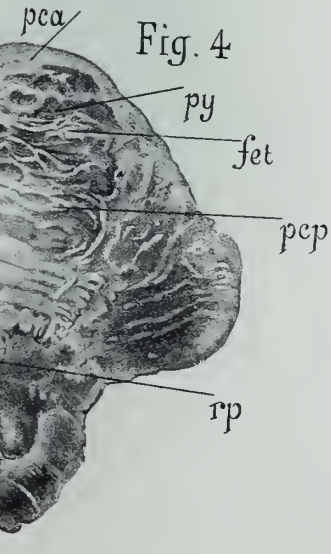

Fig. 4
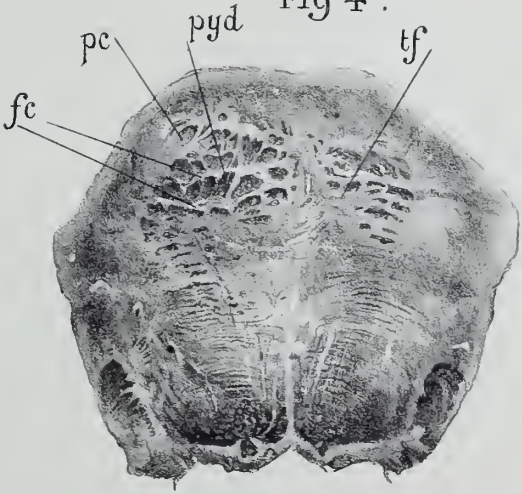
Fig 4'.